Ueber die
diagnostische Bedeutung des Nachweises
von
Salzsäure im Magensaft.

Inaugural-Dissertation
zur Erlangung
der
Doktorwürde
in der
Medizin, Chirurgie und Geburtshilfe
unter dem Präsidium
von
Dr. C. von Liebermeister
o. ö. Professor der Medizin und Vorstand der medizinischen Klinik

der medizinischen Fakultät zu Tübingen
vorgelegt
von

Wilhelm Münzinger
approb. Arzt aus Metzingen.

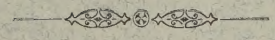

Tübingen, 1894.
Verlag von Franz Pietzcker.

Ueber die

diagnostische Bedeutung des Nachweises

von

Salzsäure im Magensaft.

Inaugural-Dissertation

zur Erlangung

der

Doktorwürde

in der

Medizin, Chirurgie und Geburtshilfe

unter dem Präsidium

von

Dr. C. von Liebermeister

o. ö. Professor der Medizin und Vorstand der medizinischen Klinik

der medizinischen Fakultät zu Tübingen

vorgelegt

von

Wilhelm Münzinger

approb. Arzt aus Metzingen.

Tübingen, 1894.

Verlag von Franz Pietzcker.

Druck von W. Armbruster & O. Riecker in Tübingen.

Litteraturverzeichnis.

1. Von den Velden: Über Vorkommen und Mangel der freien Salzsäure im Magensaft bei Gastrektasie. Deutsches Archiv für klinische Medizin XXIII. 1879.
2. Ewald: Über das angebliche Fehlen der freien Salzsäure im Magensaft. Zeitschrift für klinische Medizin I. 1880.
3. Von den Velden: Über das Fehlen der freien Salzsäure im Magensaft. Eine Erwiederung an Dr. C. A. Ewald. Deutsches Archiv für klinische Medizin XXVII.
4. Alb. Kietz: Beiträge zur Lehre der Verdauung im Magen. Inaug.-Dissert. Erlangen 1881.
5. Kredel: Über die diagnostische Bedeutung des Nachweises freier Salzsäure im Mageninhalt bei Gastrektasie. Zeitschrift für klinische Medizin VII. 1884.
6. Riegel: Beiträge zur Pathologie und Diagnostik der Magenkrankheiten. Deutsches Archiv für klinische Medizin XXXVI. 1885.
7. Riegel: Zur diagnostischen Verwertung des Magensaftes. Berl. klinische Wochenschrift. 1885.
8. Ewald: Über das Vorkommen freier Salzsäure bei Carcinom des Magens. Berl. klinische Wochenschrift. 1885.
9. Riegel: Zur diagnostischen Verwertung des Magensaftes. Berl. klinische Wochenschrift 1885.
10. Köster: Verhalten der Salzsäure bei Carcinoma ventriculi. Referat von Seifert. Centralblatt für klinische Medizin 1885. No. 45.
11. Bordoni: Sul valore diagnostico dell' acido cloridrico nei succhi gastrici. Referat von Stricker. Centralblatt für klinische Medizin.

12. Schellhaas: Beiträge zur Pathologie des Magens. Deutsches Archiv für klinische Medizin XXXVI. 1885.

13. Ewald: Zur Diagnostik und Therapie der Magenkrankheiten. Berl. klinische Wochenschrift. 1886.

14. Dr. Hübner: Casuistischer Beitrag zur Symptomatologie der Magenkrankheiten. Berl. klinische Wochenschrift. 1886.

15. Riegel: Über Diagnostik und Therapie der Magenkrankheiten. Volkmann'sche Sammlung klinischer Vorträge. No. 289 (99). 1886.

16. Riegel: Beiträge zur Diagnostik und Therapie der Magenkrankheiten. Zeitschrift für klinische Medizin XI. 1886.

17. Thiersch: Über die Anwesenheit freier Salzsäure im Magensaft bei beginnendem Magenkrebs. Münchner med. Wochenschrift. 1886.

18. Cahn und von Mering: Die Säuren des gesunden und kranken Magens. Deutsches Archiv für klinische Medizin L. 1886.

19. Ewald: Ein Fall von Atrophie der Magenschleimhaut. Berl. klinische Wochenschrift. 1886.

20. Riegel: Beiträge zur Diagnostik der Magenkrankheiten. Zeitschrift für klinische Medizin XII. 1887.

21. Cahn: Über die Säuren im carcinom. Magen. VI. Congress für innere Medizin. Wiesbaden. 1887.

22. Rosenbach: Zur Diagnostik des Magencarcinoms. Centralblatt für klinische Medizin. 1887.

23. Stricker: Die Magensaftabsonderung beim Pyloruskrebs und die Methode ihrer Erforschung. Centralblatt für klinische Medizin. 1887.

24. Graziadei: Contributo alla diagnosi chimica del carcinoma dello stomaco. Referat von Kayser. Centralblatt für klinische Medizin. 1887.

25. Lewy: Ein Fall von vollständiger Atrophie der Magenschleimhaut. Berl. klinische Wochenschrift 1887.

26. Grundzach: Einige Worte über die nicht carcinomatösen Fälle von gänzlich aufgehobener Absonderung der Magen-

säure resp. des Magensaftes. Berl. klinische Wochenschrift. 1887.

27. Wolff und Ewald: Über das Fehlen der freien Salzsäure im Mageninhalt. Berl. klinische Wochenschrift. 1887.

28. Boas: Beitrag zur Symptomatologie des chronischen Magenkatarrhs und der Atrophie der Magenschleimhaut. Münchner med. Wochenschrift. 1887.

29. Rosenheim: Über atrophische Processe an der Magenschleimhaut in ihrer Beziehung zum Carcinom und als selbständige Erkrankung. Berl. klinische Wochenschrift. 1888.

30. Krukenberg: Über die diagnostische Bedeutung des Salzsäurenachweises beim Magenkrebs. Inaugural-Dissertation. Heidelberg. 1888.

31. C. Gerhardt: Über Zeichen und Behandlung des einfachen chronischen Magengeschwürs. Deutsche med. Wochenschrift. 1888.

32. Honigmann und von Noorden: Über das Verhalten der Salzsäure im carcinom. Magen. Zeitschrift für klinische Medizin XIII. 1888.

33. Klemperer: Zur chemischen Diagnostik der Magenkrankheiten. Zeitschrift für klinische Medizin Bd. XIV.

34. Litten und Rosengart: Ein Fall von fast völligem Erlöschen der Secretion des Magensaftes (Atrophie der Magenschleimhaut der Autoren). Zeitschrift für klinische Medizin XIV.

35. Kulcke: Zur Diagnose und Therapie des Magencarcinoms. Inaug.-Dissert. Berlin 1889.

36. Kollmar: Zur Differentialdiagnose zwischen Magengeschwür und Magenkrebs. Inaug.-Dissert. Tübingen 1890.

37. Rosenheim: Zur Kenntnis des mit Krebs komplizierten runden Magengeschwürs. Zeitschrift für klinische Medizin XVII. 1890.

38. Mering: Über einen Fall von Magenkrebs. Münch. med. Wochenschrift. 1892.

39. Waetzold: Charitéannalen Bd. XIV.

40. Ewald: Über Stricturen der Speiseröhre und einen Fall von Ulcus oesophagi pepticum mit consecutiver Narbenverengerung, in welchem die Gastrostomie ausgeführt werden musste. Zeitschrift für klinische Medizin Bd. XX. 1892.

41. Ewald: Ein Fall von chronischer Secretionsuntüchtigkeit des Magens (Anadenia ventriculi). Berl. klinische Wochenschrift. 1892.

42. Martius und Lüttke: Die Magensäure des Menschen. Stuttgart 1892.

43. Honigmann: Epikritische Bemerkungen zur Deutung des Salzsäurebefundes im Mageninhalt. Berl. klinische Wochenschrift. 1893.

44. Von Noorden: Bemerkungen über den Wert der Salzsäurebestimmungen im Mageninhalt. Berl. klin. Wochenschrift 1893.

45. Ewald: Klinik der Verdauungskrankheiten. II. 3. Auflage. Berlin. 1893.

So zahlreich auch die Symptome sind, die uns zur Differentialdiagnose zwischen Ulcus und Carcinoma ventriculi zu Gebote stehen, so ist doch keines darunter, welches für ein pathognomonisches Symptom angesehen werden könnte, und das uns in jedem Falle eine vollkommen sichere Entscheidung geben würde.

Einer der wichtigsten Anhaltspunkte für die Diagnose ist die Dauer des Leidens: meist schon langjähriges, schweres Magenleiden beim Ulcus, erst relativ kurzes Kranksein beim Carcinom. Dass wir uns auch in den meisten Fällen von Carcinom darauf verlassen können, dürfte die tabellarische Übersicht Seite 33 zeigen, wo meist in der Anamnese angegeben ist, dass das Magenleiden einige Monate bis ½ Jahr bestand. Dass es aber Fälle von Carcinom giebt, bei denen schon mehrere Jahre ein schweres Magenleiden mit Erbrechen bestanden hat, so dass die Annahme eines Carcinoms wegen der langen Dauer des Magenleidens unwahrscheinlich erscheint und eher an ein Ulcus zu denken ist, haben uns vor allem zwei Fälle des Jahres 1892 gezeigt, wo die Autopsie ein Carcinom aufwies, von einem Ulcus aber, das die früheren Beschwerden hätte erklären können, nichts gefunden wurde. In diesen beiden Fällen war noch ein weiterer Umstand vorhanden, der gegen Carcinom sprach: beide Kranke hatten das 30. Lebensjahr noch nicht erreicht.

Um so wertvoller mussten die Mitteilungen von von den Velden aus der Kussmaul'schen Klinik erscheinen, die uns ein neues Hilfsmittel für die Differentialdiagnose

in die Hand gaben, ein Hilfsmittel, das manche Ärzte anfangs für pathognomonisch zu halten geneigt waren. Allein es gieng wie fast mit allen sogenannten pathognomonischen Symptomen: nach längerer Beobachtung an einem grösseren Material zeigten sich Abweichungen nach verschiedenen Richtungen, und es wurden beträchtliche Einschränkungen nötig. Im Laufe der Jahre hat sich allmählich gezeigt, dass dieses Unterscheidungsmerkmal, welches von den Einen mit Enthusiasmus aufgenommen, von den Anderen als gänzlich unbrauchbar verworfen wurde, in der That bei umsichtiger Benutzung von grosser Bedeutung ist für die Differentialdiagnose zwischen Carcinom und Ulcus, dass aber dabei die eingehende Berücksichtigung aller übrigen Verhältnisse nicht überflüssig wird.

Es sei mir gestattet, kurz die einzelnen Epochen der Salzsäurefrage anzuführen:

Von den Velden war in der grundlegenden Arbeit »Über Vorkommen und Mangel der freien Salzsäure im Magensaft bei Gastrectasie« (1) zu folgendem Schlusse gelangt: »Von unbestreitbarer Wichtigkeit versprechen die mitgeteilten Befunde demnach für die Differentialdiagnose zwischen denjenigen Pylorusstenosen, welche in Folge von Geschwüren und Geschwürsnarben und denjenigen, welche in Folge eines Carcinoma pylori aufgetreten sind, zu werden. Fand sich Salzsäure im Magensaft (durch die Farbenreaktion mit Methylviolett, Fuchsin, Tropäolin etc. nachweisbar), so war die Magenerweiterung nie durch eine carcinomatöse Pylorusstenose bedingt. Fand sich keine Salzsäure, so war daran entweder ein durch Stagnation der Contenta erzeugter oder doch unterhaltener Magenkatarrh oder Fieber oder Magencarcinom Schuld. Im ersteren Falle gelang es, durch eine methodische, mechanische und diätetische Behandlung leicht, die Salzsäure wieder zur Er-

scheinung zu bringen, im zweiten Falle trat sie nach Beendigung des fieberhaften Prozesses wieder auf, im letzten Falle blieb sie verschwunden«.

Weiterhin hatte von den Velden die Frage aufgeworfen, ob denn bei diesen Krebskranken gar keine Salzsäuresecretion stattgefunden habe, sondern nur Pepsin ausgeschieden worden sei. Er führt die Möglichkeit an, dass wohl Salzsäure ausgeschieden, aber durch irgend welche pathologische Substanzen im Magen selbst baldigst wieder neutralisiert worden sei. Diese letzteren können keinesfalls in dem durch einen eventuell das Carcinom begleitenden Katarrh abgesonderten Schleim bestehen, denn vollständig schleimfreie Magensäfte von Krebskranken entbehren der Salzsäure; auch hätte es dann gelingen müssen, durch öfteres Auspumpen die Schleimansammlung zu entfernen und salzsäurehaltigen Magensaft zu erzielen. Man musste also auf das Carcinom selbst recurrieren und konnte hier etwa zu der Vorstellung kommen, es möge das Krebsgebilde Produkte liefern oder Saft absondern, der irgendwie auf die Salzsäure neutralisierend wirke. Keines der durch die Sektion beobachteten Carcinome war im Zerfall begriffen, und zwei von ihnen waren harte, noch von der Schleimhaut überzogene Skirrhen. Zerfallsprodukte könnten also nicht als Ursache der Neutralisation angenommen werden, sondern vielleicht ein spezifischer, fortwährend, wenn auch nur in geringer Quantität abgesonderter Saft, den man sich ähnlich der von der Schnittfläche eines solchen Tumors abgestreiften und ausgepressten Flüssigkeit denken kann, ähnlich wie der Saft eines Oesophaguscarcinoms zu salzsäurehaltigem Magensaft gefügt die Reaktion verhindert.

Dem entgegen suchte Ewald (2) zu beweisen,

1) dass die von von den Velden zur Auffindung

freier Salzsäure benutzten Anilinfarbstoffreaktionen ihrem Zweck nicht entsprechen, und dass

2) die von ihm angegebenen klinischen Thatsachen nicht zutreffend und die daraus gezogenen Schlüsse unerwiesen seien, indem Ewald in all seinen Carcinomfällen mit den Farbstoffen zeitweise freie Salzsäure nachweisen konnte.

Allein von den Velden (3) konnte zeigen, dass die von Ewald gegen seine Reagentien gemachten Vorwürfe nichtig seien, und konnte weitere vier Fälle von Magenerweiterung durch Pyloruskrebs anführen, die ebenfalls ein konstantes Fehlen der Salzsäure zeigten (ein Patient wurde während 1 1/2 Jahren beobachtet).

Kredel (5) fand bei 17 Fällen einfacher Dilatation konstant freie Salzsäure. Von diesen boten einige die höchsten Grade der Anämie und Konsumption, und trotzdem fand sich immer freie Salzsäure. Unter 19 Fällen von Carcinom war einer, bei dem sich häufig freie Salzsäure nachweisen liess, während die anderen dem Satze von den Velden's entsprachen, auch in Zeiten, wo die Kräfte noch ziemlich gute waren, das Aussehen noch nicht die typische Kachexie bot, wo die Kranken sich nach kurzer Behandlung wieder wohl und arbeitsfähig fühlten.

Riegel (6 und 7) erweiterte den Satz von den Velden's dahin, dass die Ektasie an sich nichts mit dem Fehlen freier Salzsäure zu thun habe, dass vielmehr ausschliesslich das Carcinom dessen Ursache ist, gleichviel ob dasselbe mit einer Dilatation verbunden ist oder nicht. Nach seiner Ansicht handelt es sich nicht um ein primäres Fehlen der Salzsäure, sondern er nimmt als Grund desselben an eine Zerstörung der Salzsäure durch den Carcinomsaft, da auch der normale Magensaft, wenn man ihm carcinomatösen zufügt, viel von seiner verdauenden Kraft

verliert. Er folgerte dies weiter aus dem Versuche, dass, wenn er in zwei Reagensgläser gleiche Mengen normalen Magensaftes brachte und dem ersten Glase eine gewisse Menge destillierten Wassers, dem zweiten die gleiche Menge Magensaft eines Carcinomkranken hinzufügte, die erste Lösung immer noch Methylviolett intensiv bläute, letztere nicht mehr. Riegel gieng sogar so weit, dass er in einem Falle, wo die freie Salzsäure konstant fehlte, sonst aber alles gegen Carcinom sprach, ausschliesslich auf Grund der Untersuchung des Magensaftes die Diagnose Carcinoma ventriculi stellte.

Ewald (8) bestritt einen spezifischen, die Salzsäurebildung der Drüsenzellen vernichtenden Einfluss des Carcinoms und ist der Ansicht, dass in den Fällen, wo sich freie Salzsäure im Magensaft nicht nachweisen lässt, eine Bindung derselben durch anderweitige Produkte, vielleicht durch den spezifischen Krebssaft, vielleicht durch Eiweiss der Nahrung oder Amidoverbindungen, Leucin oder Tyrosin eintrete. In dem Aufsatz »Zur Diagnostik und Therapie der Magenkrankheiten« (13) zeigte er, dass die von Riegel gefundene HClzerstörende Kraft des carcinomatösen Magensaftes in nichts anderem liege, als in der Bindung der freien Salzsäure durch die Peptone, Propeptone und Eiweisslösungen des Mageninhalts. Wertvoller schien ihm die Umkehrung des von den Velden'schen Satzes, «dass, wo bei Verdacht auf Carcinom sich freie Salzsäure und normales Verdauungsvermögen des Magensaftes findet, dieser Verdacht unbegründet ist.«

In den »Beiträgen zur Diagnostik und Therapie der Magenkrankheiten« (16 und 20) berichtet Riegel über die Magenkranken des Jahres 1885 und 1886. Von 31 Fällen von Carcinoma ventriculi boten 6 anfänglich mehrmals ganz schwache HClreaktionen und geringe peptische Kraft, in

späterer Zeit liess sich auch in diesen Fällen niemals mehr freie Salzsäure nachweisen. In allen Fällen von Ulcus ventriculi fand Riegel freie Salzsäure. Konstantes Fehlen der letzteren fand er weiterhin in einem durch die Sektion bestätigten Fall von toxischer Gastritis und in zwei Fällen von anhaltendem Rückfluss der Galle in den Magen.

Rosenbach (Zur Diagnostik des Magencarcinoms) (22) bestritt den diagnostischen Wert des Salzsäurenachweises, indem er einerseits Salzsäure bei sicher erwiesenen Carcinomen fand, andererseits solche auch bei anderen Affektionen (mit reichlicher Schleimabsonderung verbundenem Magenkatarrh, amyloider Degeneration, atonischer Verdauungsschwäche u. s. w.) dauernd vermisste. Er stellte die Vermutung auf, dass die freie Säure dort fehle, wo das Carcinom exulceriert sei, wo also der Krebssaft die Säure des Magensaftes in Beschlag nehme, und dass ihr Nachweis in den Fällen gelingen werde, in denen keine krebsige Geschwürsfläche vorliegt, eine Annahme, die schon durch die Angaben von den Velden's hinfällig wird, dass keines seiner Carcinome exulceriert war.

Gerhardt (31) bestätigte in seinen Fällen die Velden-Riegel'schen Sätze: Unter 16 Carcinomen zeigten nur zwei schwache HClreaktion, von 24 Fällen von Ulcus ventriculi zeigten 17 mit den üblichen Farbenreaktionen Salzsäure.

Cahn und v. Mering (18) (die Säuren des gesunden und kranken Magens) konnten nach Entfernung der organischen Säuren des Mageninhalts auch in solchen Säften, die keine Methylviolettreaktion gaben, einen auf Lakmus sauer reagierenden Rückstand nachweisen, der sich nach ihren Untersuchungen als Salzsäure erwies, und sie schlossen hieraus, ohne die diagnostische Bedeutung der von den Velden'schen Reaktionen zu leugnen, dass bei Carcinoma

pylori das Vorkommen von Salzsäure die Regel, das Fehlen eine Ausnahme sei. »Meist handelt es sich dabei nicht um Spuren, sondern um Werte, die den normalen nahe stehen oder sie erreichen. Das Methylanilinviolett eignet sich nicht dazu, Salzsäure im Mageninhalt nachzuweisen. Das Ausbleiben der Reaktionen beweist weder den Mangel, noch spricht die eintretende Blaufärbung mit Sicherheit für das Vorhandensein der Salzsäure.«

Auf Veranlassung Riegel's stellten nun Honigmann und von Noorden (32) (Über das Verhalten der Salzsäure im carcinomatösen Magen) mit dem Cahn-Mering'schen Verfahren Versuche an und kamen zu folgenden Ergebnissen:

1) Der carcinomatöse Magensaft ergiebt, auf der Höhe der Verdauung untersucht, nach Entfernung der organischen Säuren regelmässig einen schwach sauren Rückstand, welcher auf Lakmus reagiert, die bekannten Farbstoffreaktionen jedoch mit Methylviolett u. s. w. nicht giebt und Eiweiss nicht verdaut.

2) Die Acidität dieses Rückstandes ist durch Salzsäure bedingt, die jedoch nicht in Form von freier, überschüssiger Salzsäure vorhanden ist, sondern in Form von sauer reagierenden Verbindungen mit Eiweissderivaten und dergl., aus denen sie durch NaOH vertreibbar ist, d. h. in denen sie titriert werden kann.

3) Diese Bindung ist wahrscheinlich der Grund, warum es nicht gelingt, die Salzsäure durch die bekannten Farbstoffreaktionen und den Verdauungsversuch nachzuweisen.

4) Der carcinomatöse Magensaft ist im Gegensatz zu Fällen einfacher mechanischer Insuffizienz auf der Höhe der Verdauung nicht mit Salzsäure gesättigt.

5) Der Wert der Farbstoffreaktionen zum Nachweis freier, überschüssiger und verdauungsfähiger Salzsäure im

Magensaft ist aufrecht zu halten, und ihr Wert für die Diagnose des Carcinoms ist, obwohl Ausnahmen nach dem vorliegenden Material nicht geleugnet werden können, für die überwiegende Mehrzahl der Fälle nicht erschüttert.

Rosenheim (29) untersuchte 16 Fälle von Carcinoma ventriculi und fand nur in einem einzigen konstantes Vorhandensein der freien Salzsäure. Bei mikroskopischer Untersuchung der Magenschleimhaut fand er in diesem Falle neben dem Cancer atrophicans die Schleimhaut intakt, während er bei den anderen 14 Kranken neben der malignen Neubildung anatomische Veränderungen der Mucosa nachweisen konnte, und er machte in erster Reihe diese anatomischen Veränderungen der Schleimhaut für die Hemmung der Sekretion verantwortlich, worauf zuerst Ewald hingewiesen hatte. Die Affektion der Schleimhaut zeigte dreierlei Erscheinungsformen: Zuerst Veränderungen katarrhalisch-entzündlicher Natur (auf der Oberfläche eine Schleimschicht, Drüsenparenchym trübe, später oft in mässigem Grade fettig metamorphosiert); daneben oft interstitielle Prozesse; dieselben bedingen im weiteren Verlauf Zerrungen, Knickungen, und schliesslich Abschnürung der stark komprimierten Drüsen, die oft cystisch degenerieren. Schliesslich kommt es zur Schrumpfung der Schleimhaut. Bei den Fällen von Magencarcinom fand Rosenheim meist nur eine partielle Atrophie der Magenschleimhaut. «Wir diagnostizieren mithin, genau genommen, bei der Magensaftanalyse nicht das Carcinom, sondern die Gastritis. . . . Durch diesen Umstand wird der Wert der Magensaftprüfung für die Erkennung des Krebses durchaus nicht vermindert: denn das wiederholt konstatierte Fehlen der freien Salzsäure wird neben anderen Momenten immer von hoher diagnostischer Bedeutung für das Magencarcinom sein. Nur pathognostisch ist dieses Symptom nicht.»

Krukenberg (30) widerlegt und klärt in seiner Arbeit die von den Gegnern der differentialdiagnostischen Verwertung der freien Salzsäure bei Magencarcinom gemachten Einwände:

1) Die Unzulänglichkeit der Methoden des Nachweises freier Salzsäure.

2) Den Nachweis, dass das Carcinom den Mangel dieser freien Säure mit einer Reihe anderer Magenerkrankungen teile und nicht für das Fehlen derselben verantwortlich zu machen sei.

3) Dass es eine Anzahl Fälle gebe, in denen trotz Carcinom freie HCl nachgewiesen wurde.

Am meisten Schwierigkeit macht nach seiner Ansicht bei der Differentialdiagnose die Magenatrophie und der sogenannte Catarrhus mucosus, da sie am ehesten zur Verwechslung mit Magencarcinom Anlass geben können. Sodann bringt er eine Zusammenstellung der in der Litteratur verzeichneten Fälle vom Vorkommen freier Salzsäure bei Carcinoma ventriculi, von denen er 34 gefunden hat, aber darunter nur zwei, wo ein konstantes oder nahezu konstantes Vorhandensein von freier HCl nachzuweisen war. (Fall von Cahn und von Kraus.)

Von den in der Heidelberger Klinik beobachteten 17 Fällen von Carcinom zeigten 15 konstanten Mangel der freien HCl, bei zweien konnte anfangs freie HCl nachgewiesen werden, von denen einer die seltene Komplikation von Ulcus mit Carcinom bot.

Krukenberg kommt zu folgenden Schlusssätzen: Bei der kombinierten Anwendung der Farbstoffreaktionen (Congorot, Methylviolett, Tropäolin, Eisenchloridcarbol, Phloroglucin-Vanillin) lässt sich im Magensaft mit einer für die Praxis vollauf genügenden Sicherheit der qualitative Nachweis freier Salzsäure führen. In der übergrossen Mehr-

zahl der Magencarcinome gelingt mit den oben genannten Reaktionen der Nachweis freier HCl nicht. Es existiert eine nicht geringe Zahl von Ausnahmen des vorstehenden Satzes, unter denen indessen ein konstantes Vorhandensein freier Salzsäure und normale verdauende Kraft eine längere Beobachtungszeit hindurch nur in der verschwindend kleinen Minderheit anzutreffen ist. Die meisten Ausnahmen beziehen sich auf Carcinom, das im Beginn seiner Entwicklung steht oder in einer Ulcusnarbe sich etabliert hat. Mit dem Magencarcinom haben das konstante Fehlen des Salzsäurenachweises gemeinsam: die Atrophie der Magenschleimhaut, der Catarrhus gastricus atrophicans und mucosus, sowie alle zur gänzlichen Vernichtung der Schleimhaut führende toxische Gastritiden und endlich die perniciöse Anämie. Das Misslingen des Nachweises freier Salzsäure liegt nicht in einem spezifischen Einfluss des Carcinoms begründet, sondern in einer durch den Krebs begünstigten Konkurrenz aller Faktoren, welche die Absonderung der Salzsäure herabsetzen und die abgesonderte Säure in gebundenen Zustand überführen: atrophische Degeneration und katarrhalische Zustände der Magenschleimhaut in erster Linie, Anhäufung von Verdauungsprodukten, Beimischung von Krebssaft, Blut u. s. w., Mangel an Chloralkalien im carcinomatösen Organismus, Anämie in zweiter Reihe. Die differentialdiagnostische Verwertung negativ ausgefallener HClreaktionen ist nur dann zulässig, wenn die Salzsäure eine längere Beobachtungszeit hindurch konstant oder fast konstant vermisst wurde.

In den »Epikritischen Bemerkungen zur Deutung des Salzsäurebefundes im Mageninhalt« (43) schliesst Honigmann, dass bei der Beurteilung eines unter den richtigen Bedingungen ausgeleerten Mageninhalts beim Ausbleiben der Farbstoffreaktionen der chemische Nachweis der Ge-

sammtsalzsäure nicht mehr aussage als jene rein empirischen Farbstoffproben, da ein absolutes Fehlen von Salzsäure kaum jemals anzunehmen sei. Diesen Schlüssen stimmt von Noorden (44) bei, der die Salzsäurereaktion als einzig sicheren Bürgen für eine das gesundhafte Mass erreichende Salzsäureabscheidung erklärt.

In Kurzem lässt sich der gegenwärtige Stand der Salzsäurefrage folgendermassen zusammenfassen:

1) Der positive Ausfall mehrerer Farbstoffreaktionen (mit Methylviolett, Tropäolin, Phloroglucin-Vanillin nach Günzburg, Resorcin nach Boas) lässt mit genügender Sicherheit das Vorhandensein freier Salzsäure annehmen, der negative Ausfall die Abwesenheit derselben.

2) Ein konstanter Befund freier, d. h. durch die Farbenreaktion nachweisbarer Salzsäure ist beim Carcinoma ventriculi äusserst selten. Sie findet sich meist nur im Beginn des Carcinoms und in Fällen, wo das Carcinom in einem Ulcus simplex sich entwickelt.

3) Es handelt sich beim Carcinoma ventriculi nicht um ein völliges Versiegen der Salzsäuresekretion, sondern die Salzsäure wird nur in ungenügender Menge secerniert, so dass sie nicht hinreicht, alle vorhandenen Affinitäten zu sättigen. Der Grund dafür ist hauptsächlich in der anatomisch nachweisbaren Degeneration der Magendrüsen zu suchen, die sich unter dem Einfluss des durch das Carcinom hervorgerufenen Magenkatarrhs entwickelt. Das Carcinom führt meist früher zum Tode, als es zu einer so hochgradigen Atrophie der Magenschleimhaut kommen kann, wie wir sie als Folgezustand langdauernden chronischen Katarrhs sehen.

4) Konstanter Mangel freier Salzsäure findet sich ausserdem bei einer Reihe anderer Affektionen, von denen bei der Differentialdiagnose hauptsächlich der Catarrhus

mucosus und die idiopathische Atrophie oder Anadenie in Betracht kommen. Hier müssen andere Momente zur Differentialdiagnose herbeigezogen werden, wie lange Dauer des Leidens, Fehlen der Kachexie, eines Tumors, von Blutbrechen, meist völliger Schwund des Pepsins und Labferments, Versiegen der Schleimabsonderung.

5) Bei Ulcus ventriculi und der narbigen Pylorusstenose ist fast ausnahmslos freie Salzsäure nachweisbar, selbst in Fällen von hochgradigster Kachexie. Häufig fehlt sie anfangs, tritt aber bei passender Behandlung nach einigen Magenspülungen wieder auf. Das zeitweise Fehlen ist hier wohl durch einen Katarrh der Schleimhaut bedingt.

Zur chemischen Untersuchung des Magensaftes sind im Laufe der Zeit eine Reihe von Probefrühstücken und Probemahlzeiten angegeben worden; die hauptsächlichsten sind folgende:

Riegel verwendet die Probemahlzeit, die Leube zur Prüfung der motorischen Funktion des Magens gebraucht (1 Teller Fleischsuppe, 150 gr Beefsteak, 50 gr Brot und Wasser), und zwar lässt er sie zur Mittagszeit nehmen und nach etwa 4 Stunden wieder aushebern. Sie soll einen der gewöhnlichen Nahrung analogen Reiz bieten und ausserdem den Vorteil, dass man nebeneinander den Grad der Verdauung der Amylaceen und des Fleisches übersehen kann.

Leube's Eiswassermethode: Anregung der Sekretion des Magens durch Eingiessen von 100 gr Eiswasser, die nach 10 Minuten wieder mit Wasser ausgespült werden.

Die Eiweissmethode von Jaworski und Glucinski: Darreichung von zwei Hühnereiweiss mit Wasser.

Das Ewald'sche Probefrühstück: 1 oder 2 trockene Semmeln, 1/8 Liter Thee oder Wasser. Ewald sagt in seiner Klinik der Verdauungskrankheiten S. 22: »Wir haben

in unserem Probefrühstück Eiweisskörper, Zucker, Amylaceen, Fett, stickstofffreie Extraktivstoffe und ausserdem Salze, oder mit anderen Worten sämtliche für die Ernährung resp. Verdauung in Betracht kommenden Substanzen. Der Thee gehört zu jener Gruppe der Genussmittel, die für die Magensekretion von entschiedener Wichtigkeit sind. So können wir also durch die Einverleibung dieses Frühstücks dem Magen sämtliche Nährstoffe darbieten, die er unter gewöhnlichen Verhältnissen zu sich nimmt, haben aber den Vorteil, dass wir schon nach verhältnismässig kurzer Zeit eine Verflüssigung oder wenigstens ein Weichwerden der Ingesta erhalten und demgemäss sehr bald im Stande sind, den Mageninhalt durch den Schlauch zu entnehmen, während er sich, wenn man gröbere Ingesta und namentlich Fleisch verabreicht, leicht verstopft. . . . Auf der anderen Seite lässt sich nicht verkennen, dass die Darreichung einer so mässigen Mahlzeit sehr geringe Ansprüche an die Thätigkeit des Magens stellt, und ein Magen, welcher sich in seinem Chemismus für diese wenige Kost suffizient erweist, für grössere Kostmengen komplizierterer Natur leicht insuffizient sein kann, nicht genügend absondert. . . . . Hat man aber ein Probefrühstück gegeben, und ist Grund vorhanden, höhere Ansprüche an die Verdauungsarbeit zu stellen, so steht ja nichts im Wege, noch andere Kost darzureichen und zuzusehen, ob letztere ebenfalls genügend verdaut wird.«

Wir haben uns in der Mehrzahl der Fälle des Ewaldschen Probefrühstücks bedient und uns immer mehr von seinen Vorzügen überzeugt; dasselbe war uns um so mehr genügend, als wir nur die Frage beantworten wollten, ob freie Salzsäure vorhanden sei, und von einer quantitativen Bestimmung absahen. Einen Hauptvorzug desselben sahen wir vor allem darin, dass die Kranken ungestört daneben

ihre Karlsbader Kur fortsetzen konnten, nachdem das in der Frühe verabreichte Probefrühstück wieder ausgehebert war. Dadurch war es auch möglich, sehr häufig Untersuchungen über das Verhalten der Salzsäure zu machen. Wir haben auch die andern Methoden versucht und keine besondern Vorteile finden können. Bei der Darreichung von Fleisch fand ich, was auch Ewald anführt, sehr häufig Verstopfung des Schlauches durch grössere Fleischstücke. Nach Darreichung von einer Portion kalten Braten, Brot und Wasser konnte ich nach etwa 3 Stunden, nach Darreichung von einem Schoppen Milch und 1/2 Wecken nach 1—1 1/2 Stunden freie Salzsäure nachweisen.

In Fällen von Atrophie der Magenschleimhaut dürfte es sich nach dem Vorgang von Boas empfehlen, bisweilen Milch zu verabreichen, um das Verhalten des Labfermentes zu prüfen. Ich beobachtete bei einem Falle von Carcinoma ventriculi, dass die Milch nach 1 1/2 Stunden völlig ungeronnen und neutral reagierend wieder ausgehebert wurde, ein Verhalten, das ich bei den andern Carcinomfällen nicht beobachten konnte. Auch nach Darreichung von scharfem Senf konnten wir bei Carcinom nie freie Salzsäure erzielen.

Eine Prüfung der Empfindlichkeit der von uns angewandten Reagentien, die in der Weise gemacht wurde, dass die Salzsäure der Pharmakopoe mit destillirtem Wasser so weit verdünnt wurde, dass eben noch deutliche Reaktion eintrat, hatte folgende Ergebnisse:

deutliche Reaktion bei:

Congopapier:	0,5 p. M. HCl.
Methylviolett:	0,2 p. M. HCl.
Tropäolin:	0,1 p. M. HCl.
Phloroglucin-Vanillin:	0,025 p. M. HCl.

Behufs Untersuchung auf Salzsäure erhielten die Kranken morgens nüchtern oder, wo eine Gastrektasie bestand, nach der Magenspülung, ein Ewald'sches Probefrühstück, das nach einer Stunde wieder ausgehebert wurde. Wo der nüchterne Mageninhalt schon freie Salzsäure enthielt, wurde meist von der Verabreichung eines Probefrühstücks abgesehen.

Fast in allen Fällen konnte mit dem weichen Magenschlauch der Mageninhalt ausgehebert werden ohne Anwendung einer Pumpe oder von Wassereinguss; wo durch Pressen kein Inhalt durch den Schlauch auslief, wurde der Schlauch, nachdem die Kranken zu starken Pressen aufgefordert worden waren, am oberen Ende komprimiert und dann herausgezogen; dabei enthielt er immer so viel Mageninhalt, dass die Salzsäurereaktionen damit angestellt werden konnten. Das Erbrochene wurde nur bei positivem Ausfall verwertet. Bei der chemischen Untersuchung wurde jedesmal die Reaktion mit Lakmuspapier geprüft, die Salzsäurereaktionen mit Methylviolett, Tropäolin, Phloroglucin-Vanillin, weiterhin die Milchsäurereaktion mittelst Eisenchloridcarbol, ferner die Biuretreaktion angestellt, meist auch die Eiweissprobe (mittelst Kochen und Zusatz von Salpetersäure).

Bei Magensäften, die keine freie HCl enthielten, wurde bisweilen das Defizit, bis eben Farbenreaktion auftrat, bestimmt; es wurde dazu immer dieselbe Salzsäurelösung benützt, von der zwei Tropfen nötig waren, um 5 cbm destilliertes Wasser + 2 cbm Methylviolettlösung zu bläuen. Bei den Magensäften Carcinomatöser mussten mindestens 5 Tropfen, meist aber viel mehr, bis 17 zugefügt werden; es war regelmässig so, dass nach Probefrühstück, in dem weniger HCl bindende Substanzen eingeführt waren, viel weniger Tropfen (5—7) nötig waren, während beim nüch-

ternen Mageninhalt oder nach einer reichlicheren Mahlzeit konstant 2—3mal soviel (bis 17) erforderlich waren.

Von den 33 Fällen von Carcinoma ventriculi, die in den letzten Jahren in der hiesigen Klinik beobachtet wurden, liess sich bei 28 niemals freie Salzsäure nachweisen, auch in Zeiten, als das Aussehen noch ein gutes war. Bei 4 war anfangs einigemale solche vorhanden, schwand aber bald; 2 von diesen datierten den Beginn ihres Leidens erst auf wenige Wochen zurück. Nur in einem einzigen Falle (Falkenstein s. später) konnte freie Salzsäure längere Zeit konstant und zwar in grosser Menge nachgewiesen werden. Unter den beobachteten Fällen waren 5 sicher konstatierte (4 durch Autopsie) von Carcinom bei Leuten unter 30 Jahren, zwei darunter waren 25 Jahre alt. Gerade in diesen Fällen war der Nachweis konstanten Fehlens der freien Salzsäure von hervorragender diagnostischer Bedeutung. Ich will einige dieser Fälle im Auszug folgen lassen:

Schmid, Johannes, 29 Jahre alt. Erste Aufnahme am 15. Oktober 1891.

Anamnese. Patient litt schon in früher Jugend an Magenbeschwerden, Aufstossen und Aufsteigen saurer Flüssigkeit aus dem Magen. Eigentliches Erbrechen hat er erst seit seinem 25. Lebensjahre (seit 1887); dasselbe sei meist mit zwei- bis dreitägigen Pausen $^1/_2$ Stunde nach dem Essen aufgetreten. Im Dezember 1890 sei das Erbrechen besonders reichlich geworden, Patient musste beinahe alles wieder erbrechen und suchte deshalb das Krankenhaus in Pforzheim auf, wo er vom Dezember 1890 bis Februar 1891 mit Magenspülungen behandelt wurde. Im Laufe des Jahres wollte Patient verschiedene Male seine Arbeit wieder aufnehmen, musste jedoch wegen der Magenbeschwerden immer wieder aussetzen. Im August 1891 gieng er wieder in das Pforzheimer Krankenhaus, wo auf Grund des Fehlens der freien Salzsäure neben

den anderen Momenten die Diagnose auf Carcinoma ventriculi gestellt wurde.

Status praesens. Sehr schlechter Ernährungszustand. Zunge nicht belegt. Drei Querfinger unterhalb des Processus xiphoides ein schwach wallnussgrosser Tumor in der Tiefe.

5. November. Im Mageninhalt keine freie HCl. Der Magen wird täglich ausgespült, enthält nüchtern bis 1 Liter Inhalt.

13. November. Klinische Besprechung. Man sieht gelegentlich in der Magengegend peristaltische Bewegungen, es liegt also jedenfalls eine Hypertrophie der Muskulatur des Magens vor, und diese wieder beruht auf einer Pylorusstenose. Gastrektasie besteht auch, wie unter anderem schon aus der Angabe des Kranken hervorgeht, dass er öfters Speisen erbrochen habe, welche er am Tage zuvor gegessen hatte. Das Leiden dauert schon seit dem Jahre 1887, dies spricht gegen einen malignen Prozess. Das Fehlen der freien Salzsäure, welches mehrfach konstatiert wurde, ist nicht genügend beweiskräftig. Der Tumor in der Pylorusgegend kann auch von der Verdickung und Hypertrophie des Grundes eines Geschwürs herrühren. Weiter kommt das jugendliche Alter des Patienten in Betracht, so dass man, dies alles zusammenfassend, ein Carcinom für weniger wahrscheinlich halten muss als ein Magengeschwür mit Pylorusstenose. Die operative Behandlung der Pylorusstenose wegen Geschwürsnarbe giebt viel bessere Prognose als die wegen Carcinom. Da eine vollständige Heilung hier ohne Operation unmöglich ist, so soll deshalb mit der chirurgischen Klinik verhandelt werden.

14. November. Im Magensaft keine freie Salzsäure. Körpergewicht 69 Pfd.

16. November 1891. Wird behufs Operation in die chirurgische Klinik geschickt. Am 26. November Vornahme der Operation. Da sich am Pylorus ein harter, kleinwurstgrosser Tumor fand und Metastasen im Netz, die sich mikroskopisch

als Carcinom erwiesen, wurde nur die Gastroenterostomie gemacht.

Zweite Aufnahme in die medizinische Klinik am 29. Dezember 1891. Erbrechen ist seit der Operation nicht wieder aufgetreten; seit einigen Tagen kann Patient wieder feste Nahrung ertragen. Körpergewicht 65 Pfd.

20. Januar 1892. Klinik. Der Kranke war mit der Diagnose Carcinom hieher geschickt worden. Dieselbe basierte auf einem fühlbaren Tumor in der Magengegend und dem Fehlen der freien Salzsäure im Mageninhalt. Wir waren mehr geneigt, eine Pylorusstenose infolge von Ulcus anzunehmen. Er wurde von hier zur Operation in die chirurgische Klinik gebracht, wo man einen Tumor am Pylorus fand und Metastasen im Netz. Es wurde nur die Gastroenterostomie gemacht. Ein aus dem Netz excidierter Knoten wurde bei der Untersuchung im pathologischen Institut als Carcinom nachgewiesen. Der Kranke ist jetzt wieder seit 3 Wochen in der Klinik und hat in dieser Zeit um beinahe 10 Pfd. an Körpergewicht zugenommen. Heute früh wurde unverdünnter Mageninhalt ausgehebert; derselbe reagiert mit Lakmus untersucht sauer, bei der Untersuchung mit Methylviolett und Tropäolin ist keine freie HCl nachzuweisen; dies ist besonders merkwürdig, da der Magen so gut funktioniert, dass Patient in 3 Wochen um 10 Pfd. Gewicht zunehmen konnte.

Vom 14. November 1891 bis 26. April 1892 enthält der Mageninhalt bei 21 Untersuchungen nie freie Salzsäure.

28. April 1892. Patient wird heute entlassen; er fühlt sich kräftig, sieht gut aus, hat keine Ödeme an den Beinen. Körpergewicht 95 Pfd.

Dritte Aufnahme am 5. August 1892.

Anamnese. Patient hat seit seiner Entlassung am 27. April 1892 bis 4. August gearbeitet. Erbrechen ist nicht mehr aufgetreten. Seit 14 Tagen bemerkt der Kranke ein Hervortreten seines Nabels; seit 3 Tagen sei hier Eiterung aufgetreten. Er

habe heftige Schmerzen im Unterleib, die ihn nachts nicht schlafen lassen.

Status praesens. Geringer Ernährungszustand. In der Mittellinie des Abdomens eine 10 cm lange Laparotomienarbe. An Stelle des Nabels ein stark taubeneigrosser, derber Tumor, dessen Oberfläche ulceriert ist. Das ganze Epigastrium stark druckempfindlich und ausgefüllt von unregelmässigen, derben, in der Tiefe liegenden Tumoren, die unter sich und gegen den linken Leberlappen nicht abzugrenzen sind. Körpergewicht 86 Pfd.

Patient bekommt der grossen Schmerzen wegen regelmässig Morphiuminjektionen. Im Magensaft nie freie Salzsäure, dagegen reichliche Milchsäure. Exitus letalis am 19. November 1892.

Klinische Besprechung vor der Sektion. Es handelt sich um einen ganz ungewöhnlichen Fall. Kurze Rekapitulation der Krankengeschichte. Der behandelnde Arzt in Pforzheim hatte schon im August 1891 einen Tumor in der Pylorusgegend nachgewiesen und auf Grund hievon, sowie wegen des Fehlens von freier Salzsäure im Magensaft die Diagnose auf Magencarcinom gestellt. Diese Diagnose wurde von uns angezweifelt:

1) weil der Kranke erst 29 Jahre alt war,

2) weil er schon längere Zeit, seit mindestens 4 Jahren an Magenbeschwerden, speziell Erbrechen gelitten hatte. Diese anfänglichen Beschwerden konnten also nicht auf Carcinom beruhen, und so konnte man annehmen, dass auch bei der Aufnahme im Oktober 1891 kein Carcinom vorliege, sondern die bestehende Pylorusstenose auf Narbenretraktion nach Ulcus beruhe. Die fehlende Reaktion auf freie Salzsäure wurde nicht als genügend beweiskräftig für Carcinom angesehen. Weil die Ernährung gänzlich aufgehoben war, wurde Patient der chirurgischen Klinik übergeben. Da man aber bei der Operation einen Tumor

fand, der als Carcinom imponierte, so wie auch Metastasen im Netz, begnügte man sich mit einer palliativen Gastroenterostomie. Der Erfolg der Operation war ein äusserst günstiger: der Kranke nahm nachher in der medizinischen Klinik sehr bedeutend an Gewicht zu (von 65 auf 95 Pfd.) und entsprechend an Körperkräften, was bei Carcinom ganz unerhört ist. Merkwürdig war bei dieser guten Erholung, dass bei allen Untersuchungen die Reaktion auf freie Salzsäure negativ ausfiel. Es gieng ihm schliesslich so gut, dass er an die Arbeit wollte und Ausläufer in einem Bijouteriegeschäft wurde. Im August d. J. wurde er jedoch so schwach, dass er in die Klinik zurückkehren musste. Seitdem nahm die Kachexie immer mehr zu und Patient starb heute morgen unter den Erscheinungen der allgemeinen Erschöpfung. Die Diagnose des Carcinoms, die schon bei der Operation durch anatomische Untersuchung gesichert war, ist durch den weiteren Verlauf bestätigt worden.

21. November. Epikrise nach der Sektion. Das Carcinom hatte eine Verengerung des Pylorus gemacht, so dass kaum noch ein Federkiel durchgieng; ausserdem bestanden Metastasen im Peritoneum und im Nabel. Dagegen waren in den Lungen keine Metastasen nachweisbar, ebensowenig in der Leber, wo man solche nach dem Blutwege doch am ehesten hätte erwarten sollen. Die Leber bot das Bild der einfachen Atrophie. Die Gastroenterostomie fand sich ungefähr in der Mitte des Jejunum. Die Entfernung bis zum Duodenum betrug 1 m. Und auch dieser Teil war nicht ganz ausgeschaltet, da auch Kotmassen darin waren. — Der Fall wirft einiges Licht auf die Entstehung der Krebskachexie. Nach der gewöhnlichen Annahme entsteht dieselbe durch Aufnahme von Giften, sogenannten Albumosen in den Kreislauf. Aber es ist dies

nicht die einzige Ursache. Bei primären Leber- und Nierencarcinomen kommt es vor, dass die Kachexie erst sehr spät auftritt; viel früher entsteht sie meist bei Magen- und Darmcarcinomen, und dabei hängt sie oft zum grossen Teil von der Störung der Nahrungsaufnahme ab. Hier wurde bloss die mechanische Störung beseitigt, und die darauf erfolgende bedeutende Besserung zeigte, dass in diesem Falle die Kachexie hauptsächlich von der mechanischen Störung abhängig gewesen war.

Luik, Luise, 28 Jahre alt, aufgenommen am 7. Juni 1892.

Anamnese. Vor 2 Jahren 4 Wochen lang magenleidend, häufiges Erbrechen. Seit 9 Monaten wieder häufigeres Erbrechen und Schmerzen in der Magengegend.

Status praesens. Sehr abgemagerte Frau, Haut und sichtbare Schleimhäute stark anämisch. Magen reicht bis 2 Querfinger unterhalb des Nabels; nüchtern 800 cbcm entleert. Der Mageninhalt giebt sowohl nüchtern als auch nach Probefrühstück (bei 18 Untersuchungen) nie Salzsäurereaktion, dagegen immer starke Milchsäurereaktion und bisweilen Biuretreaktion. Am 14. Juni läuft die vor 1 1/2 Stunden getrunkene Milch völlig unverändert durch den Schlauch aus.

In den klinischen Besprechungen am 20. Juni und 1. Juli war ausgeführt worden, dass die Kranke seit 2 Jahren magenleidend sei und dass bei ihr in der Klinik tägliche Magenspülungen vorgenommen werden; dabei entleerte sich immer mehr Flüssigkeit, als eingegossen wurde. Salzsäure konnte nie im Mageninhalt nachgewiesen werden; auch Labferment scheint zu fehlen, da einmal Milch ungeronnen nach einer Stunde wieder aus dem Magen entleert wurde. Es wurde die Frage aufgeworfen, ob es sich um Ulcus oder Carcinom handle: gegen Carcinom sprach einigermassen das Alter der Patientin und die Dauer der Krankheit; das konstante Fehlen der freien Salzsäure jedoch legte die Diagnose „Carcinom“ sehr nahe.

Patientin soll in die chirurgische Klinik überführt werden, um so mehr, da sie selbst eine Operation wünscht.

7. Juli 1892. Vornahme der Operation. Da man nach Eröffnung der Bauchhöhle am Pylorus einen höckerigen Tumor fand und im Netz eine Unmasse kleinster, grauweisslicher Knötchen, wird nur eine Gastroenterostomie gemacht.

19. Juli. Exitus letalis. Die Sektion ergiebt Carcinoma pylori, Metastasen im Peritoneum und in den mesenterialen Drüsen.

Was in diesen beiden Fällen die Diagnose besonders erschwerte, war der Umstand, dass die Kranken schon seit 5, resp. 2 Jahren an einem schweren Magenleiden mit Erbrechen litten, dass beide unter 30 Jahren waren. In dem einen Falle war nie ein Tumor zu fühlen, während bei dem andern ein solcher zu konstatieren war. Den schlechten Ernährungszustand und die auffallende Anämie konnte man vollauf durch die hochgradige Pylorusstenose, die die Ernährung fast ganz aufhob, erklären. Bei beiden bestand hochgradige Gastrektasie. Das Fehlen der freien Salzsäure erschien nicht als genügend, um darauf allein die Diagnose eines Carcinoms zu gründen. Von den mit konstantem Salzsäuremangel einhergehenden Affektionen kam ausser Carcinom nur noch die Atrophie der Magenschleimhaut in Betracht, die aber durch das jugendliche Alter unwahrscheinlich gemacht wurde. Die Diagnose Carcinom hätte im Falle Schmid, wenn sie nicht bei der Operation anatomisch konstatiert worden wäre, vielleicht durch den weiteren Verlauf wieder in Frage gezogen werden können, da eine Gewichtszunahme von 30 Pfd. in der Zeit von 4 Monaten mit der Annahme eines Carcinoms schwer vereinbar scheinen musste. Und diese 30 Pfd. Zunahme bestanden nicht nur in Wasser, sondern in Körpersubstanz: der Kranke, welcher vor der Operation so elend war, dass er kaum

mehr das Bett verlassen konnte, konnte etwa 3 Monate nach der Operation den ganzen Tag über ausser Bett sein und leichtere Arbeiten besorgen; 4 Monate nach der Operation konnte er wieder seinem früheren Geschäfte nachkommen, allerdings nur eine sehr beschränkte Zeit; nach 3 Monaten Wohlbefindens machte die maligne Neubildung als solche sich geltend und führte fast genau 1 Jahr nach der Operation zum Tode.

Besonders deutlich zeigen den Wert der Salzsäureuntersuchung die folgenden beiden Fälle, die in Alter, Anamnese, Status praesens ganz übereinstimmten: nur ergab bei dem einen die Untersuchung des Mageninhalts nie freie Salzsäure, bei dem andern war solche in grosser Menge vorhanden. Nach der Anamnese, die eine bedeutende Magenblutung ergab, kamen bei beiden nur zwei Affektionen in Betracht, nämlich Ulcus simplex und Carcinom. Die heftige Blutung sprach bei beiden mehr für Ulcus und gegen Carcinom, während das Alter eher für letzteres sprach. Entsprechend dem Salzsäurebefund wurde bei dem einen die Diagnose auf Ulcus simplex, bei dem andern auf Carcinom gestellt und durch den Verlauf bestätigt.

Gleichner, Hermann, 43 Jahre alt. Aufgenommen am 19. Juni 1893.

Anamnese. Vor 19 Tagen plötzlich Blutbrechen, das sich dreimal wiederholte, einmal bis zu $^1/_2$ Liter.

Status praesens. Kräftiger Körperbau, mässiger Ernährungszustand, Hautdecken blass. Epigastrium etwas druckempfindlich.

20. Juni. Klinik. Blutbrechen kommt vor bei Ulcus simplex und carcinomatosum. Differentialdiagnostisch kommt in Betracht die lange Dauer beim einfachen Ulcus. Hier nicht zu verwerten, da die Beobachtungszeit und die Dauer des Leidens noch kurz ist. Sodann ist beim Carcinom meist keine

freie Salzsäure vorhanden. Hier kann darauf noch nicht untersucht werden, da man wegen der kürzlich erfolgten Blutung die Ausheberung noch nicht vornehmen darf. Das Alter des Patienten ist derart, dass im 43. Lebensjahre Magengeschwür nicht gerade häufig, Krebs entschieden häufiger vorkommt. Die Blutungen sind beim Ulcus oft sehr stark, während beim Carcinom kleinere Blutungen häufiger sind. Wenn ein Carcinom zu starken Blutungen führt, müsste es schon tief greifen, daher lange bestehen und dann auch Kachexie vorhanden sein. Die Schmerzen pflegen im Durchschnitt bei Ulcus simplex häufiger zu sein als beim Carcinom. In unserem Falle werden keine Schmerzen geklagt.

4. Juli 1893. Ein heute gegebenes Probefrühstück giebt sehr starke Salzsäurereaktionen.

Nach einem Briefe vom 5. März 1894 ist Patient vollständig gesund.

Wagner, Konrad, 50 Jahre alt. Aufgenommen am 9. Juni 1893.

Anamnese. Patient musste vor 10 Tagen ohne weitere Vorboten plötzlich während der Arbeit grosse Mengen dunklen, geronnenen Blutes erbrechen, ebenso in den nächsten 5 Tagen wiederum bedeutende Mengen. Er will etwa 3 Monate vor dem ersten Blutbrechen bemerkt haben, dass es mit dem Magen nicht ganz in Ordnung sei, er hatte über leichten Druck und Appetitlosigkeit zu klagen. Nach dem Essen keine besonderen Schmerzen; Appetit gering.

Status praesens. Guter Ernährungszustand, Hautdecken blassgelb. Druck auf das Epigastrium schmerzhaft. Lungen ohne abnormen Befund.

9. Juni 1893. Klinik. Der Kranke wird kurz gezeigt. Er hatte beträchtliche Magenblutungen, die der Kranke selbst, der von mehreren Schoppen erbrochenen Blutes spricht, wohl zu hoch taxiert hat.

Ein Tumor in der Magengegend ist nicht zu fühlen. Der Magensaft wurde bis jetzt noch nicht untersucht, weil erst vor

einer Woche noch Blut erbrochen wurde. Bis man ein definitives Urteil über das Verhalten des Magensaftes gewonnen hat, darf man eine bestimmte Diagnose noch nicht aussprechen.

13. Juni. Hämoglobingehalt nach Fleischl 20 %.

21. Juni. Probefrühstück ohne freie HCl.

Klinik. Der Kranke zeigt nur 20 % Hämoglobin, viel weniger, als man erwartet hat. Ob diese Anämie nicht bloss von den Blutungen, sondern etwa von Magencarcinom abhängt, dürfte sehr zu überlegen sein. Die heute zum ersten Mal vorgenommene Ausheberung ergab keine freie HCl; das Fehlen könnte aber auch durch Anämie veranlasst sein. Es sind also jedenfalls noch häufig Proben zu machen, damit man sieht, ob das Fehlen konstant ist. Tritt mit zunehmender Besserung des Allgemeinbefindens Salzsäurereaktion auf, so spricht dies gegen Carcinom; tritt keine auf, trotz zunehmender Besserung, so spricht es für Carcinom.

22. Juni. Probefrühstück ohne freie HCl.

24. Juni. Ebenso.

27. Juni. Ebenso. Probemahlzeit nach 6 Stunden ausgehebert giebt eine mit spärlichen Schleimfäden und vereinzelten Fleischfasern untermischte trübe Flüssigkeit, keine Salzsäurereaktion. Hämoglobingehalt 25 % der Norm.

29. Juni. Probefrühstück ohne freie HCl.

Ein Verdauungsversuch ergiebt:

5 cbcm Magensaft + 2 Tropfen acid. mur. dil. haben das Eiweissstückchen in 4 Stunden verdaut.

5 cbcm Magensaft + 0,5 Pepsin verdaut gar nicht.

4. Juli. Probefrühstück ohne freie HCl.

7. Juli. Klinik. In sieben Probefrühstücken nie freie HCl. Der Hämoglobingehalt hat sich etwas gebessert. Diagnose: Carcinoma ventriculi.

14. Juli. Probefrühstück ohne freie HCl. Körpergewicht unverändert. Entlassen.

Zweite Aufnahme am 5. September 1893.

Anamnese. Erbrechen ist nie aufgetreten, obgleich Patient keine Diät hielt; der Appetit sei stets gering gewesen.

Status praesens. Besserer Ernährungszustand, Hautdecken blassgelb. Hämoglobingehalt 20 % der Norm.

20. September 1893. Entlassen. Allgemeinbefinden leidlich.

Dritte Aufnahme am 27. Oktober 1893.

Anamnese. Blutbrechen oder überhaupt Erbrechen sind nicht aufgetreten. Der Appetit ist gering, und schon wenig Genossenes erregt Druck auf dem Magen.

Status praesens. Mässiger Ernährungszustand; Hautdecken sehr blass, trocken. Abdomen aufgetrieben, zeigt nirgends vermehrte Resistenz.

28. Oktober. Probefrühstück ohne freie HCl.

3. November 1893. Entlassen. Fühlt sich etwas besser. Gestorben zu Hause am 15. Februar 1894.

Ich gebe im Folgenden eine tabellarische Übersicht über die andern Fälle von Carcinoma ventriculi, die in der hiesigen Klinik auf das Verhalten der Salzsäure im Mageninhalt untersucht wurden.

In der Literatur sind einige Fälle verzeichnet, bei denen trotz Vorhandenseins eines Carcinoms freie Salzsäure durch längere Zeit hindurch beobachtet wurde. Es scheint dies vorzugsweise vorzukommen in Fällen von Carcinom in einer Ulcusnarbe, so dass Rosenheim (37) in seiner Abhandlung (Zur Kenntnis des mit Krebs komplizierten Magengeschwürs) zum Schlusse kommt:

«Bestehen unzweifelhafte Krebssymptome (Tumor, progressive Macies), so spricht das Vorhandensein freier Salzsäure auf der Höhe der Verdauung, resp. Hyperacidität für die Entstehung dieses Neoplasma malignum aus Ulcus: diese Diagnose wird aber erst annähernd sicher, wenn uns zuverlässige Ulcussymptome, z. B. Blutbrechen, langjähriges Bestehen von Cardialgien nach dem Essen, umschriebene Schmerzhaftigkeit im Epigastrium daneben an die Hand gegeben werden.»

Die in der Litteratur verzeichneten Fälle von konstantem oder durch längere Zeit beobachtetem Vorhandensein freier Salzsäure bei Carcinom sind folgende:

1) Ein Fall von Cahn (21) (Congress Wiesbaden 1887).

2) Die Kranke W. B. bei Kredel (5).

3) Ein Fall von Thiersch (17), wo sich bei der Sektion Ulcus mit Carcinom fand.

4) Zwei Fälle aus der Krakauer Klinik. (In beiden Ulcus mit Carcinom).

5) Fall Schöttle bei Krukenberg (30). (Ulcus mit Carcinom).

6) Ein Fall von Kraus (Prager med. Wochenschrift 1887).

7) Drei Fälle von Thiem (Über den diagnostischen Wert der Salzsäurebestimmung im Mageninhalt bei Magenkrebs).

8) Vier Fälle von Rosenheim (37): bei dreien davon durch die Sektion Ulcus mit Carcinom nachgewiesen, im vierten Falle sehr wahrscheinlich.

9) Waetzoldt (Charité-Annalen Bd. XIV.) ein Fall (Ulcus mit Carcinom).

10) Kulcke (Inaug.-Dissertation, Berlin 1889) ein Fall (Ulcus mit Carcinom).

Ich habe also im ganzen 16 derartige Fälle finden können, darunter 10, die die Combination von Ulcus mit Carcinom boten.

Diesen Fällen kann ich einen beifügen, wo sich längere Zeit hindurch freie Salzsäure in grosser Menge fand:

Falkenstein, Christian, Bauer, 25 Jahre alt, aufgenommen am 15. Juni 1892.

Anamnese. Patient leidet schon lange an Sodbrennen; seit 2 Jahren besteht ein ernsteres Magenleiden, das damals mit Erbrechen begann. Auf ärztliche Behandlung Besserung bis August 1891, wo das Erbrechen wieder auftrat, meist nach dem Essen und häufig 3mal im Tage. Im Januar 1892 seien bei den Magenspülungen nüchtern etwa 2 Schoppen einer braunen Flüssigkeit entleert worden; seit Januar spüle er sich selbst regelmässig den Magen aus. Patient will vor einem Jahre noch 140 Pfd. gewogen haben, während er heute nur noch 95 Pfd. wiegt.

Status praesens. Junger Mann von mittlerem Körperbau, schlechtem Ernährungszustand. Muskulatur welk, atrophisch; Hautdecken trocken, abschilfernd. Abdomen voll, kein Tumor zu fühlen. Urin schwach alkalisch, braust bei Säurezusatz auf.

Verordnung: Magenspülungen. Karlsbader Kur.

28. Juni. Bedeutende pathologische Magenerweiterung. Morgens werden bis über 2 Liter Flüssigkeit aus dem Magen ausgespült. Die Contouren des Magens sind sichtbar unterhalb des Nabels verlaufend.

13. Juli. Trotz der Magenspülungen hat sich das Befinden des Kranken nicht wesentlich gebessert. Von der eingeführten Nahrung wurde nur ein sehr kleiner Teil aus dem Magen in den Darm weiterbefördert. Patient wird in die chirurgische Klinik überführt, um operiert zu werden.

Der Inhalt des Magens im nüchternen Zustande war vom 16. Juni an täglich untersucht worden und hatte bis zum 2. Juli immer sehr stark alle Farbenreaktionen ergeben, trotzdem nüchtern immer grosse Mengen, häufig über 2 Liter, im Magen waren. Von da ab trat nur noch einmal, am 6. Juli, schwache Salzsäurereaktion auf, sonst aber war auch nach Darreichung eines Probefrühstücks keine Reaktion mehr zu erhalten, dagegen jetzt meist sehr starke Milchsäurereaktion; die Biuretreaktion blieb auch jetzt noch positiv. Dass kein grosses Deficit an Salzsäure bestand, glaube ich aus folgendem, mit dem am 12. Juli nüchtern ausgeheberten Mageninhalt angestellten Versuch schliessen zu dürfen:

5 cbcm Magensaft + 2 cbcm verdünnte Methylviolettlösung brauchen, bis Blaufärbung eintritt, Zusatz von 3 Tropfen einer verdünnten Salzsäurelösung.

5 cbcm destilliertes Wasser + 2 cbcm verdünnte Methylviolettlösung brauchen, bis Blaufärbung auftritt, 2 Tropfen derselben Salzsäurelösung.

Auch nach einem am 17. Juli in der chirurgischen Klinik verabreichten Probefrühstück lässt sich keine freie Salzsäure mit Methylviolett und Phloroglucin-Vanillin nachweisen.

Bei der am 21. Juli 1892 von Herrn Professor Bruns vorgenommenen Operation fand sich nach Eröffnung der Bauchhöhle ein grosser, harter, die Pylorusgegend ringförmig umgebender und noch auf die kleine Curvatur übergreifender Tumor. In dem Leberparenchym zahlreiche weissliche, etwa linsengrosse metastatische Knoten eingesprengt. Auch auf der Wand des Magens selbst finden sich mehrere metastatische, flache Knoten, im Netz zeigen sich geschwollene, harte Lymphdrüsen. Es

wird deshalb von einer Pylorusresektion abgesehen und eine Gastroenterostomie gemacht.

Am 14. August konnte Patient in seine Heimat entlassen werden; sein Zustand besserte sich so sehr, dass er schon im September leichtere Arbeiten besorgen und Ende Oktober 1892 wieder in sein früheres Geschäft eintreten konnte. Allein schon Ausgangs Dezember begann wieder das alte Leiden mit Erbrechen, sein Zustand verschlimmerte sich zusehends; tägliche Magenspülungen schafften ihm Erleichterung. Am 20. April 1893 erlag er seinem Leiden. Eine Sektion wurde von dem behandelnden Arzte nicht vorgenommen.

Dass im vorliegenden Falle ein Carcinoma ventriculi vorlag, dürfte aus dem Befunde bei der Operation und dem weiteren Verlaufe des Leidens — nach kurzer Besserung trotz Beseitigung des mechanischen Hindernisses wieder der alte Zustand, der bald zum Tode führte — mit Sicherheit hervorgehen. Entsprechend den Beobachtungen, dass gerade bei Carcinom in einer Ulcusnarbe Hypersekretion lange Zeit erhalten bleibt, könnte man vielleicht bei unserem Kranken, bei dem doch, wenn wir annehmen würden, dass das Carcinom schon seit 2 Jahren bestehe, eine solch bedeutende Salzsäureproduktion höchst auffallend gewesen wäre, an diese seltene Combination denken.

Fälle von Ulcus ventriculi, resp. Gastrektasie nach Ulcus kamen in den letzten 4 Jahren 39 zur Untersuchung; darunter sind nur einige wenige frische Fälle, die Mehrzahl sind durch hochgradige Gastrektasien oder schwere Magenbeschwerden sehr heruntergekommene Individuen, bei denen häufig die Diagnose Carcinom sehr nahe lag. Was die Anamnese anbelangt, so ergab sich bei 26, dass schon seit langen Jahren ein schweres Magenleiden bestand, bei 13 war eine bedeutendere Magenblutung erfolgt, bei 10 waren die Erscheinungen des Ulcus ventriculi erst nach dem 43. Lebensjahre aufgetreten.

Von den 39 Fällen zeigten 32 von Anfang an freie Salzsäure, trotzdem viele Kranke dabei waren, die den höchsten Grad der Abmagerung, bisweilen ausgesprochene Kachexie zeigten. Bei einem enthielt der Magen nüchtern bis über 4 Liter, bei einem andern Kranken bestand eine hochgradige Anämie, die unaufhaltsam zum Tode führte; auch hier liess sich immer reichlich freie Salzsäure nachweisen. Bei 6 fehlte im Anfang die freie Salzsäure, stellte sich aber im Laufe der Behandlung durch Magenspülungen oder eine Karlsbader Kur wieder ein und war dann konstant nachzuweisen; bei 4 von diesen 6 Fällen liess sich als Grund für den die Salzsäureproduktion hemmenden Magenkatarrh Ansammlung von Speiseresten im Magen nachweisen, bei zweien war der nüchterne Magen leer. Nur in einem einzigen Falle, der eine typische Ulcusanamnese bietet (Margarethe Renz), war nie freie Salzsäure nachweisbar, obwohl ein Carcinom durch die lange Beobachtungsdauer nahezu sicher auszuschliessen ist.

Es sei hier nebenbei bemerkt, dass es mir gelungen ist, ausser den von Kollmar (36) angeführten 14 Fällen, wo sich Carcinom in einem Ulcus entwickelt hat, noch 7 weitere in der Litteratur aufzufinden.

Es mögen hier noch einige Krankengeschichten aus der hiesigen Klinik kurz erwähnt werden, die der Diagnose Schwierigkeit boten.

Kimmich, Anna, 46 Jahre alt. Aufgenommen am 26. Oktober 1886.

Anamnese. Patientin bekam mit 23 Jahren Blutbrechen und zwar 5mal innerhalb 14 Tagen. Im Herbst 1885 stellten sich wieder von Zeit zu Zeit Schmerzen in der Magengegend ein, dabei erbrach die Kranke oft. Im Sommer 1886 nahmen die Erscheinungen zu, die Schmerzen wurden stärker, nament-

lich bei Nacht, auch kam häufiger Erbrechen und zwar immer von Speisen, die Patientin kurz zuvor genossen.

Status praesens. Die Kranke ist beträchtlich abgemagert, wiegt bei der Aufnahme 82 Pfd. Im nüchternen Zustand lautes Plätschern. Von einem Tumor ist nichts zu fühlen. Die Kranke wird auf Suppen- und Milchdiät gesetzt und vom 14. November an der Magen regelmässig ausgespült. Das Allgemeinbefinden besserte sich, das Körpergewicht nahm auf 87,6 Pfd zu.

Als die Kranke sich am 4. November 1887 zum zweitenmale meldete, war der Zustand beträchtlich schlimmer geworden. Das Erbrechen war wieder aufgetreten, alle 2—3 Tage, wobei grosse Mengen von Flüssigkeit und Speiseresten entleert wurden.

Status praesens. Die Abmagerung hat einen äusserst hohen Grad erreicht; das Körpergewicht beträgt nur noch 67 Pfd, die Haut ist dünn und trocken, das Unterhautfettgewebe geschwunden, von der Muskulatur nur geringe Überreste vorhanden. Der Magen fast bis zur Symphyse ausgedehnt, im Epigastrium ein deutlicher Tumor, der nach unten und seitlich scharf abzugrenzen ist, während die obere Grenze diffus ist; derselbe hat nicht ganz die Grösse eines Hühnereis.

Es werden tägliche Magenspülungen gemacht, wobei der Magen nüchtern bis zu 2 Liter Inhalt enthält. Während die Salzsäurereaktionen bisher immer negativ ausgefallen waren, ergab sich am 22. November 1887 zum ersten Mal positive Reaktion. Später fehlte die Reaktion wieder hie und da oder war nur schwach vorhanden, z. B. am 30. Januar 1888, wo $2^1/_2$ Liter Inhalt im nüchternen Magen waren.

Bei wiederholten klinischen Vorstellungen wurde der Tumor immer in gleicher Weise gefunden; es wurde gezeigt, wie die bekannten Reaktionen auf freie Salzsäure anfangs regelmässig negativ ausfielen, später immer häufiger und endlich in der Regel positiv wurden. An der Diagnose eines Magengeschwürs mit fühlbarem Tumor wurde festgehalten und ungeachtet des

schlimmen Zustandes der Kranken die Annahme eines daneben entstandenen Carcinoms zurückgewiesen. Von Ende Januar 1888 an trat Besserung ein. Ende 1888 hatte die Kranke ein Körpergewicht von 93 Pfd erreicht, dabei hatte sich wieder ein reichliches Fettpolster entwickelt, so dass der Tumor nur noch undeutlich als resistente Stelle zu fühlen war. Am 22. Juni 1889 (20 Monate nach der letzten Aufnahme) wurde die Kranke, die sich für gänzlich hergestellt hielt, entlassen. Ein Jahr nach ihrer Entlassung ist sie zu Hause gestorben.

Morlock, Josua, 52 Jahre alt. Aufgenommen am 11. November 1892.

Anamnese. Patient war früher immer gesund bis vor 6 Jahren, wo er sehr viel Blut erbrechen musste und dadurch ohnmächtig wurde. Darauf habe er Schmerzen in der Magengegend gehabt und häufig erbrechen müssen. Nach einer Karlsbader Kur sei das Leiden ganz geschwunden. Vor einem Jahre habe nun das alte Leiden wieder angefangen; er habe von 174 Pfd. auf 114 abgenommen.

Status praesens. Grosser, stark abgemagerter, kachektisch aussehender Mann. Der Magen ist stark erweitert; bei der Ausheberung morgens nüchtern ergiebt sich ein Plus von 500 ohm Inhalt, der freie Salzsäure enthält.

22. November. Der ausgeheberte Mageninhalt zeigt stets deutliche Reaktionen auf freie Salzsäure.

23. November. Klinische Vorstellung. Im nüchternen Magen ist deutliches Plätschern nachzuweisen. Es handelt sich um eine bedeutende Magenerweiterung, beruhend auf Pylorusstenose. Patient hat schon vor 6 Jahren Magenblutungen gehabt; damals musste also Ulcus vorgelegen haben. Dann ist auch jetzt anzunehmen, dass es sich um eine Folge von Ulcus handle.

26. November. Das Befinden des Kranken ist sehr ungünstig, es besteht hochgradige Schwäche.

16. Dezember. Exitus letalis. Klinische Diagnose: Ulcus ventriculi. Gastrektasie in Folge von Pylorusstenose.

Sektionsbericht. Der Magen hat eine eigentümliche

Configuration, indem der Pylorusteil sich nach rechts hin divertikelartig fortsetzt. Die Übergangsstelle zwischen Duodenum und Magen ist eben für den kleinen Finger durchgängig. Nach Herausnehmen und Aufschneiden des Magens samt einem Stück des Duodenum und Oesophagus zeigt sich auf der Schleimhaut des Pylorus ein quersitzender, 3 cm langer Defekt der Schleimhaut, welcher ganz scharfrandig, dessen Grund ganz glatt, und dessen Ränder nicht merklich verdickt sind. Die hintere Lippe der Pylorusklappe fehlt, sie ist ganz in dem Geschwür aufgegangen. Der Boden des letzteren ist an dieser Stelle nur noch von der Serosa gebildet und so dünn, dass er bei der Herausnahme einreisst. In der Richtung der kleinen Curvatur erstreckt sich das Geschwür noch eine kurze Strecke aufwärts. Auf der Grenze swischen Oesophagus und Magen sitzt ein zweites Geschwür (5,5 cm lang, 1,8 breit). Im übrigen zeigt die Schleimhaut des Magens starke Kontraktionsfalten.

Epikrise. Die klinische Diagnose wurde trotz der schweren Kachexie auf Ulcus gestellt. Die Gründe hiefür waren, dass der Kranke nach seiner Angabe schon vor längerer Zeit Blut erbrochen hat; ferner war kein Tumor zu fühlen, und endlich war immer positive Reaktion auf freie Salzsäure vorhanden.

Zinser, Christian, 53 Jahre alt. Aufgenommen 17. Oktober 1892.

Anamnese. Wird vom behandelnden Arzte gesandt mit einem Zeugnis, dass er an Magenkrebs leide und sein Tod noch im Laufe des Herbstes zu erwarten sei. Patient ist schon seit dem Jahre 1866 magenleidend; seit 4 Jahren leidet er an trägem Stuhlgang, stechenden Schmerzen und Erbrechen. Im Jahre 1891 war er wegen seines Magenleidens 13 Wochen lang bettlägerig. In der letzten Zeit muss er häufig erbrechen, hat stechende Schmerzen in der Magengegend und magert stark ab.

Status praesens. Stark abgemagerter Mann; Hautdecken und sichtbare Schleimhäute äusserst blass. Zunge stark

belegt. Epigastrium ziemlich stark druckempfindlich. Ein Tumor ist nicht durchzufühlen. Eine Ektasie besteht nicht. Hämoglobingehalt nach Fleischl 32 % der Norm.

In den Probefrühstücken immer deutliche Salzsäurereaktionen.

Über die klinische Besprechung vom 26. Oktober finden sich folgende Aufzeichnungen: Patient leidet an Erbrechen und Magenschmerzen; er ist sehr heruntergekommen. Bei dem Alter des Kranken ist zunächst an Carcinom zu denken. Ein Tumor ist nicht zu finden, wohl aber bestehen Schmerzen bei Druck auf das Epigastrium. Der Kranke hatte schon vor 4 Jahren Erbrechen und Magenbeschwerden. Dies spricht gegen Carcinom, wie auch der Umstand, dass bei Ausheberung des Probefrühstücks freie Salzsäure im Filtrat gefunden wurde. Deshalb wahrscheinlich Ulcus.

Der Kranke wird mit einer wesentlichen Besserung entlassen; sein Körpergewicht ist in der Zeit von 4 Wochen von 90 auf 100 Pfd gestiegen.

Pierre, Anna, 36 Jahre. Aufgenommen am 19. Oktober 1892.

Anamnese. Seit 6 Jahren magenleidend; seit 2 Jahren sei die Krankheit schlimmer geworden, damals zuerst Blutbrechen. Am 20. September d. J. wieder heftiges Blutbrechen, ausserdem heftige Schmerzen. Der Appetit sei gut, allein nach dem Essen stellen sich die Beschwerden wieder ein.

Status praesens. Grosse, kräftig gebaute Frau mit reichlich entwickelten Panniculus. Aussehen schlecht, Gesichtsausdruck leidend. In der Unterbauchgegend ein etwa faustgrosser Tumor zu fühlen. Abdomen besonders in der Herzgrube stark druckempfindlich.

26. und 27. Oktober. Im Erbrochenen ist freie Salzsäure nachweisbar.

Vom 4.—29. November 1892, welche Zeit die Kranke zu Hause zubrachte, verschlimmerte sich ihr Befinden sehr, es trat häufig Erbrechen und einmal Blutbrechen auf.

Status praesens. Guter Ernährungszustand. Fahle Gesichtsfarbe; Hautdecken blassgelb. In der Magengegend kein Tumor. Im Becken, links von der Linea alba ein verschieblicher Tumor.

30. November und 1. Dezember. Im Erbrochenen freie Salzsäure.

4. Dezember. Im nüchtern Ausgeheberten sehr starke Salzsäurereaktionen.

6. Dezember. Im Erbrochenen freie Salzsäure.
12. „ Ebenso.
13. „ Ebenso.
14. „ Ebenso.
18. „ Im nüchternen Mageninhalt freie Salzsäure.
19. „ Im Erbrochenen freie Salzsäure.
27. „ Trotz regelmässiger Ausspülungen, bei denen bis zu 1 Liter entleert wird, noch häufig Erbrechen. Grosse Schwäche.

2. Januar 1893. Im nüchternen Mageninhalt freie Salzsäure.

12. Januar. Der Tumor im Unterleib ist gewachsen; er reicht schon über den Nabel herauf.

15. Januar. Abends Erbrechen von $2^1/_2$ Liter bräunlicher Massen; darin freie Salzsäure nachweisbar.

16. Januar. Im Ausgeheberten freie Salzsäure.

7. Februar. Patientin wird heute in die Frauenklinik überwiesen. Der Kräftezustand hat in letzter Zeit ziemlich abgenommen.

Am 12. Februar. Exitus letalis.

14. Februar. Klinik. Es war ein schweres Magenleiden vorhanden, das trotz der Kachexie nicht für Carcinom, sondern für Ulcus erklärt wurde, weil die Affektion schon 6 Jahre bestand. Bei der Sektion wurde ein Ulcus an der kleinen Curvatur gefunden, ziemlich tief und gross, 3—4 cm im Durchmesser. Der Grund war ganz gereinigt, mit der Leber verwachsen, es war also relativ geheilt, aber durch Narbenretrak-

tion war Pylorusstenose und Gastrektasie bewirkt worden. In den beiden Ovarien kindskopfgrosse, solide Tumoren.

Göz, Katharine, 63 Jahre alt. Aufgenommen am 2. Dezember 1892.

Anamnese. Schon vor 30 Jahren Magenschmerzen und Erbrechen, nie Blutbrechen. Seit 1891 wieder heftige Schmerzen im Bauch, starke Verstopfung und Brechreiz.

Status praesens. Mässig kräftig gebaute Frau in äusserster Abmagerung. Hautdecken schlaff, welk. Unter dem linken Rippenbogen in der Mamillarlinie eine stark druckempfindliche Stelle. Im Mageninhalt keine freie Salzsäure, dagegen Milchsäure. Keine Gastrektasie.

6. Dezember. Probefrühstück ohne freie Salzsäure.

12. Dezember. Beständig starke Schmerzen im Magen, kein Erbrechen. Stuhlverstopfung immer noch sehr hartnäckig.

13. Dezember. Im Probefrühstück Salzsäure nur mit Phloroglucin-Vanillin sicher nachweisbar, mit Methylviolett nur schwach.

20. Dezember. Im Probefrühstück mit Phloroglucin-Vanillin deutliche Salzsäurereaktion.

29. Dezember. Das Befinden der Kranken ist ein wesentlich besseres.

10. Januar 1893. Im Probefrühstück mit Phloroglucin-Vanillin freie Salzsäure nachweisbar.

13. Januar 1893. Ebenso.

18. Januar 1893. Im Probefrühstück Salzsäure mit allen Reagentien nachweisbar.

Klinische Besprechung. Es ist ein merkwürdiger Fall: es sind bedeutende Magenbeschwerden vorhanden; die Kranke ist über 60 Jahre alt und war sehr heruntergekommen; also war zunächst an ein Carcinom zu denken. Auch fehlte anfangs die Reaktion auf freie Salzsäure im Magensaft. Und doch war von Anfang an ein Carcinom sehr wenig wahrscheinlich, denn das Magenleiden besteht schon seit Jahren; ganz sicher konnte man aber nur sagen, im Anfang des Lei-

dens war kein Carcinom vorhanden. Vielmehr ist wahrscheinlich, dass durch die Narbe eines alten Ulcus die kardialgischen Beschwerden entstanden sind. Jetzt ist auch die Reaktion auf freie Salzsäure mit allen Reagentien deutlich. Es lässt sich also auch dadurch noch Carcinom ausschliessen. Mit der fortschreitenden Erholung wurde die Reaktion deutlich.

24. Januar. Im Probefrühstück die Salzsäurereaktionen positiv.

20. Februar. Erbrechen. Patientin klagt über starke Schmerzen.

21. Februar. Schmerzen, Erbrechen.

23. Februar. Im Probefrühstück freie Salzsäure.

1. März 1893. Patientin befindet sich wohl, hat um 14 Pfd. zugenommen; wird heute entlassen.

Nach einem Bericht vom 8. März 1894 lebt Patientin noch.

Laub, Johanna, 71 Jahre alt. Aufgenommen am 30. November 1892.

Anamnese. Im Jahre 1883 will Patient Magengeschwür gehabt und viel Blut erbrochen haben. Damals wurde sie völlig geheilt und war gesund bis vor 3 Monaten, wo wieder Schmerzen in der Magengegend und Erbrechen auftraten.

Status praesens. Zart gebaute Frau in schlechtem Ernährungszustand; Hautdecken blass, welk, schlaff; Panniculus fast völlig geschwunden. Zunge dick belegt, geschwollen. Abdomen ziemlich druckempfindlich; ein cirkumskripter Tumor ist nicht zu finden.

1. Dezember 1892. Patientin klagt abends über heftige Schmerzen in der Magengegend; Erbrechen. Im Erbrochenen ist freie Salzsäure mit allen Reagentien nachweisbar.

2. Dezember. Im Probefrühstück Methylviolett und Phloroglucin-Vanillin schwach, aber deutlich positiv.

5. Dezember. Klinik. Es ist eine Frau von 71 Jahren mit starken Magenbeschwerden und habituellem Erbrechen. Bei dem Alter ist zunächst an Carcinom zu denken. Es kann aber auch Ulcus sein; es ist zwar selten in so hohem Alter, kommt

aber ausnahmsweise ebenso vor wie Carcinom bei jungen Leuten. Wichtig ist hier, dass schon im Jahre 1883 und 1884 Ulcus konstatiert war (in der Poliklinik) und ferner, dass im Magensaft freie Salzsäure gefunden wurde.

6. Dezember. Im Probefrühstück freie Salzsäure nur mit Phloroglucin.

7. Dezember. Erbrechen. Im Erbrochenen freie Salzsäure.

8. Dezember. Im Erbrochenen freie Salzsäure.

30. Dezember. Es geht der Patientin recht gut; sie hat keine Schmerzen mehr, Appetit ist gut, es ist etwa 1 Esslöffel Karlsbader Salz nötig zur Erzeugung genügenden Stuhls.

18. Januar 1893. In der klinischen Besprechung wird folgendes angeführt. Auch bei dieser Kranken zeigt sich wie bei zwei andern (Göz, Rittmann) das merkwürdige Verhalten, dass bei einem Alter von 71 Jahren bei bedeutenden Magenbeschwerden und Kachexie doch ein Carcinom sich sicher ausschliessen liess. Denn die Affektion besteht schon seit Jahren (1884), und es war von Anfang an die Reaktion auf freie Salzsäure deutlich. Die Kranke hat sich gut erholt und sieht viel besser aus, es ist also sicher Ulcus vorhanden.

7. März 1893. Patientin wird entlassen. Sie befindet sich ganz wohl und hat in 3 Monaten um 26 Pfd zugenommen.

7. März 1894. Patientin lebt noch.

Rittmann, Barbara, 54 Jahre alt. Aufgenommen am 29. August 1892.

Anamnese. Patientin bekam vor 8 Jahren plötzlich heftige Bauch- und Magenschmerzen, so dass sie nicht mehr nach Hause gehen konnte. Darauf habe sie 1—2 Stunden lang erbrechen müssen und sei 6 Wochen lang bettlägerig gewesen. Schmerzen und Erbrechen sei seit der Zeit öfters aufgetreten. Seit einem Jahre sind die Schmerzen wieder heftiger und häufiger; wenn die Schmerzen sich einstellen, muss die Kranke sich erbrechen, bisweilen grosse Mengen.

Status praesens. Alte Frau mit leidendem Gesichtsausdruck, gelber Hautfarbe, kachektischem Aussehen, geringem

Ernährungszustand. Abdomen spontan und auf Druck unter dem linken Rippenbogen schmerzhaft; an dieser Stelle ist eine flache Resistenz zu fühlen.

30. August. Bei nüchternem Magen entleeren sich 100 cbcm, obwohl Patientin bei Nacht erbrochen hat. Das Erbrochene enthält Speisen, die Patientin vor 2 Tagen gegessen. Intensive Salzsäurereaktionen.

31. August. Das Probefrühstück, nach einer Stunde ausgehebert, giebt prachtvolle Reaktionen; bei 30facher Verdünnung noch deutliche Reaktion mit Phloroglucin-Vanillin.

3. September. 2 Eier und Wasser nach 3 Stunden ausgehebert, geben neben starker Biuretreaktion die Salzsäurereaktionen.

6. September. 1 Schoppen Milch nach einer halben Stunde ausgehebert, giebt keine Salzsäurereaktionen.

7. September. 1 Schoppen Milch nach einer Stunde ausgehebert, giebt die Reaktionen auf freie Salzsäure.

18. September 1892. Entlassen.

16. Januar 1893. Wiederaufnahme. 12 Wochen lang war es der Kranken ganz gut gegangen. Mitte Dezember sei eine Verschlimmerung eingetreten: es traten wieder Schmerzen im Magen auf, denen häufig Erbrechen folgte.

Status praesens. Dürftiger Ernährungszustand; blasses, nicht eigentlich kachektisches Aussehen. Im Epigastrium starke Druckempfindlichkeit. Ein Tumor ist nicht durchzutasten.

17. Januar 1893. Probefrühstück giebt mit allen Reagentien deutliche Salzsäurereaktionen.

18. Januar 1893. Ebenso. Klinische Besprechung. Es ist ein ähnlicher Fall wie zwei vorher schon besprochene (Göz, Laub). Es ist eine ältere Frau, die starke Magenbeschwerden hat, sie ist 54 Jahre alt. Das Alter würde eher für Carcinom stimmen, aber das Leiden besteht schon seit 8 Jahren, und die Reaktionen auf freie Salzsäure sind positiv. Die Kranke war im September 1892 schon einmal in der Klinik, hat sich gut erholt und auch zu Hause noch längere

Zeit wohl befunden, deshalb ist ein Ulcus mit Folgeerscheinungen anzunehmen mit Narbenbildung und chronischer Lokalperitonitis; es ist eine harte, stark empfindliche Stelle am linken Rippenbogen vorhanden.

1. März. Klinik. Bei der Kranken geht es gut. Carcinom war von Anfang an auszuschliessen, und der Erfolg hat die Diagnose Ulcus gerechtfertigt. Auch war von Anfang an freie Salzsäure vorhanden.

5. März. Patientin wird heute entlassen; sie befindet sich ganz wohl.

Nach einem Bericht vom 9. März 1894 geht es der Kranken gut.

Sauter, Otto, 49 Jahre alt. Aufgenommen am 12. Februar 1894.

Anamnese. Im Jahre 1870 Beschwerden von Seiten des Magens, die im Lauf der Jahre allmählich zunahmen; Schmerzen, die eine halbe bis eine ganze Stunde nach dem Essen auftreten. Erbrechen erst seit Februar 1892, wo Blutbrechen (etwa $^1/_2$ Liter) und blutige Stühle auftraten.

Status praesens. Guter Ernährungszustand. Hautdecken blassgelb. Druck auf die Pylorusgegend wird am meisten schmerzhaft empfunden.

12. Februar 1894. Probefrühstück ohne freie Salzsäure.

13. Februar 1894. Ebenso. Klinische Besprechung Der Kranke hatte schon mehrfach Magenblutungen und schon seit dem Jahre 1870 Magenbeschwerden. Man denkt an Ulcus ventriculi; nicht damit übereinstimmend sind folgende Symptome: es ist eine leichte Kachexie vorhanden, ausserdem fehlte freie Salzsäure in zwei Untersuchungen.

15. Februar. Probefrühstück ohne freie Salzsäure.

21. Februar. Probefrühstück ohne freie Salzsäure.

24. Februar. Probefrühstück. Sämtliche Reaktionen auf freie Salzsäure sind positiv.

2. März. Ebenso.

13. März Im Probefrühstück sämtliche Salzsäurereaktionen

positiv. Patient hat um 13 Pfd zugenommen und wird heute wesentlich gebessert entlassen.

Es möge noch ein kurzer Auszug aus der Krankengeschichte der Kranken Renz folgen, bei der trotz Vorhandenseins eines Ulcus ventriculi nie freie Salzsäure nachgewiesen werden konnte.

Renz, Margarethe, 53 Jahre alt. Vierte Aufnahme am 4. Oktober 1892.

Anamnese. Die Kranke, die schon 3mal in die Klinik aufgenommen worden war, giebt an, dass sie seit 1887 magenleidend ist, häufig erbrechen muss und schon einigemale starke Magenblutungen hatte. Sie kam immer in ausgetrocknetem Zustand in die Klinik, wo sie sich jedesmal wieder sehr gut erholte.

Status praesens. Mässig kräftig gebaute Person von schlechtem Ernährungszustand, Hautdecken welk, Schleimhäute blass. Magengrube druckempfindlich; kein Tumor. Körpergewicht 95 Pfd.

12. Oktober 1892. In den letzten Tagen Erbrechen, hartnäckige Stuhlverstopfung, die nun durch Karlsbader Salz gehoben ist.

17. Oktober 1892. Befinden wesentlich gebessert, hat um 12 Pfd zugenommen; wenig Beschwerden von Seiten des Magens. Das Aussehen ist ein besseres.

29. Oktober. Klinische Besprechung. Patientin ist schon 3mal in der Klinik gewesen mit Magenbeschwerden, Schmerzen, häufigem Erbrechen nach dem Essen. Man kann denken an Ulcus und Carcinom. Hier wird wohl nur ein einfaches Ulcus mit Pylorusstenose vorliegen, da immer wieder rasch Besserung eingetreten ist. Die jedesmal erfolgte rasche Gewichtszunahme ist nicht auf Körpersubstanz, sondern zum grossen Teil auf Wiederersatz der mangelnden Parenchymflüssigkeit zu beziehen, da bei der vorhandenen Pylorusstenose die Resorption des Wassers zeitweise sehr beeinträchtigt ist.

2. November. Die vierwöchentliche Karlsbader Kur ist beendigt. Patientin befindet sich ganz wohl.

12. November. Zweimaliges Erbrechen; im Erbrochenen keine freie Salzsäure. Von heute ab Magenspülung.

13. November. Probefrühstück nach einer Stunde ausgehebert ohne freie Salzsäure; Milchsäure +, Biuretreaktion negativ.

14. November. Im nüchternen Mageninhalt keine freie Salzsäure.

16. November. Ebenso.

18. November. Ebenso.

23. November. Nach der Ausspülung ein Probefrühstück, das nach einer Stunde ausgehebert, keine Salzsäurereaktion giebt.

25. November. Im nüchternen Mageninhalt (Maximum bis jetzt 650 cbcm) keine freie Salzsäure.

29. November. In der rechten Unterbauchgegend, nach aussen von der Mittellinie ist ein etwa faustgrosser, fester, wenig verschieblicher Tumor zu fühlen. Allgemeinbefinden recht gut, keine Magenbeschwerden.

2. Dezember. Probefrühstück ohne freie Salzsäure.

Klinik. Die Kranke hat sich sehr gut erholt, hat jetzt um 20 Pfd zugenommen und keine Magenbeschwerden mehr. Aber dabei ist auffallend, dass die Prüfung des Magensaftes auf freie Salzsäure immer negativ ausfällt. Derselbe Befund war beständig bei einer andern Kranken, bei der nun in der chirurgischen Klinik durch Probelaparotomie sicher Carcinom festgestellt ist; bei ihr wurde wegen des Alters (25 Jahre) Ulcus als wahrscheinlich angenommen. Hier würde das Alter nicht gegen Carcinom sprechen, aber das Leiden besteht schon seit Jahren, und die Kranke erholt sich immer wieder so gut, dass doch an der Diagnose Ulcus festgehalten werden muss. Wäre nur eines der Momente vorhanden, so müsste die Diagnose zweifelhaft sein, aber beide zusammen lassen Carcinom sicher ausschliessen. Jetzt ist auch ein Tumor in der rechten

Unterbauchgegend zu konstatieren, hängt aber nicht mit dem Magen zusammen: es ist ein Uterusfibroid.

14. Dezember. Probefrühstück ohne freie Salzsäure.

17. Dezember. Nachtessen 3 Eier, 500 gr Thee; morgens nüchtern ausgeheberter Mageninhalt ohne freie Salzsäure.

22. Dezember 1892. Entlassen. Das Befinden ist sehr gut, keine Magenbeschwerden. Körpergewicht von 95 Pfd. auf 120 Pfd. gestiegen.

Die Kranke, die bis Oktober 1893 gesund war, kommt am 16. Januar 1894 zum fünftenmal zur Aufnahme, da wieder das alte Leiden aufgetreten ist. Sie kam mit einem Körpergewicht von 97 Pfd, das während ihres Aufenthalts von 6 Wochen nicht stieg. Ihr Aussehen war ziemlich schlecht, ein Tumor in der Magengegend nicht zu fühlen. Bei den täglichen Magenspülungen kam immer etwa 400 cbcm mehr heraus. Im Magensaft keine freie Salzsäure.

Grosse Schwierigkeit macht die Differentialdiagnose zwischen Carcinoma ventriculi und dem Folgezustand langdauernden Katarrhs der Magenschleimhaut, der Atrophie der Magenschleimhaut (Anadenie, Phthisis ventriculi), da uns hier das differentialdiagnostische Moment des Salzsäurebefundes im Stiche lässt.

Fenwik beschrieb als erster das klinische und anatomische Bild dieser Krankheitsform. In seinen Fällen handelte es sich um ältere Individuen, die über völlige Anorexie und schwerste Hinfälligkeit klagten. Sie waren äusserst anämisch, dabei war das Fettpolster relativ gut erhalten. Bei der geringsten körperlichen Anstrengung bekamen sie Dyspnoe und Herzklopfen. Bei der Obduktion wurde keinerlei Veränderung der lebenswichtigen Organe bis auf totale Atrophie der Magenschleimhaut gefunden. Weitere solche Fälle wurden von Nothnagel und Lewy beschrieben. Der Fall von Nothnagel verlief unter dem Bilde der perniciösen Anämie. Ewald (19)

untersuchte zuerst das chemische Verhalten des Magensaftes in einem derartigen Falle. Es war eine 67jährige Frau, die über hochgradige Anorexie klagte, bei der objektiv nichts besonderes zu konstatieren war, und bei welcher wegen des Verdachts auf Magencarcinom häufig auf freie Salzsäure — immer ohne Erfolg — untersucht wurde. Bei der Sektion fand sich ein kleines, carcinomatöses Geschwür im Duodenum. Die mikroskopische Untersuchung der Magenschleimhaut bot das Bild der Atrophie, resp. einer colloiden und fibrösen Degeneration. In der Berliner klinischen Wochenschrift 1887 beschreibt Lewy einen weiteren Fall von ausgesprochener Atrophie der Magenschleimhaut neben einem Pyloruskrebs.

Grundzach (26) fand das konstante Ausbleiben der Salzsäurereaktion bei nicht Carcinomatösen in mehreren Hunderten von untersuchten Fällen 5mal. Bei sämtlichen Kranken war der nüchterne Magen leer; der Mageninhalt enthielt nicht unbedeutende Quantitäten Schleim, der Magenmechanismus war nicht gestört. Die subjektiven Klagen waren Appetitlosigkeit, dyspeptische Beschwerden und Erbrechen.

Wolff und Ewald (27) beobachteten 8 Kranke mit konstantem Fehlen der freien Salzsäure, von denen 6 überhaupt nicht über den Magen zu klagen hatten, und bei denen nicht der leiseste Verdacht auf Carcinom vorlag.

Boas (28) giebt in dem »Beitrag zur Symptomatologie des chronischen Magenkatarrhs und der Atrophie der Magenschleimhaut« ein genaueres klinisches Bild des Catarrhus mucosus und der Atrophie. Was den Catarrhus mucosus anbelangt, so konnte er kein besonderes ätiologisches Moment finden; einmal lag Abusus spirituosorum vor. Seine Kranken litten schon längere Zeit (mehrere Jahre) an Magenbeschwerden, zeigten einen guten Ernäh-

rungszustand. Die subjektiven Klagen knüpfen sich direkt an den Verdauungsakt an, an die Aufnahme der Ingesta, und schwinden erst nach Eliminierung derselben auf dem natürlichen Wege oder durch Vomitus. Die Beschwerden bestehen in Druck auf dem Magen und Übelkeiten, die letzteren führen häufig zum Erbrechen meist geringer Mengen Flüssigkeit. Das Erbrochene besteht aus zähen, dicken, glasigen, fadenziehenden Schleimmassen, war nie sanguinolent und enthielt nie grössere Speisemengen. Weiter war zu konstatieren das Fehlen von Schmerzen in der Magengegend und von Schmerzhaftigkeit bei Druck auf das Epigastrium. Der nüchterne Magen enthielt meist bedeutende Schleimmassen, aber keine Speisereste. Freie Salzsäure war in keinem Falle nachweisbar. Die Umwandlung von Amylum in Dextrin und Maltose war eine ausserordentlich lebhafte. Die peristaltische Aktion des Magens erwies sich keineswegs merklich gestört. Dagegen zeigte sich fast immer eine Abnahme oder Schwund des Labferments. Was den Ausgang anbelangt, so konnte Boas eine objektive Besserung nicht erzielen.

Von Catarrhus atrophicans beobachtete Boas 4 Fälle; sämtliche gehörten dem höheren Lebensalter an. Die Beschwerden bestanden auch hier in Druck nach der Nahrungsaufnahme und Erbrechen von unverdauten, mehr weniger von Schleimmassen durchsetzten Speiseresten, welchem Erleichterung folgte. Charakteristisch für die Diagnose sind nach Boas zeitweise auftretende, heftig durchschiessende, vom Epigastrium nach oben, seitwärts oder nach dem Rücken zu ausstrahlende Schmerzen. Der Ernährungszustand war auch in diesen Fällen ein relativ guter. Das Labferment vollständig geschwunden. Zwischen beiden Gruppen bestehen Mischformen. Massgebend für die Diagnose der mucösen Form sollen sein:

a) Das Vorhandensein grösserer Schleimmengen im nüchternen Magen sowie nach Probefrühstück.
b) Konstantes Fehlen freier Salzsäure im Mageninhalt.
c) Guter Ernährungszustand und Abwesenheit anderer für einen malignen Tumor sprechender Erscheinungen.

Für die sogenannte atrophierende Form:

a) Fehlen von Schleim im nüchternen Magen oder auch im Mageninhalt.
b) Fehlen freier Salzsäure.
c) Fehlen von Labferment und Pepsin im Mageninhalt.
d) Bezüglich der subjektiven Symptome von Bedeutung sind: periodisch auftretende Schmerzparoxysmen in der Magengegend.

Litten und Rosengart (34) sahen hochgradige Atrophie der Magenschleimhaut bei einem 18 Jahre alten Dienstmädchen, das schon seit dem 11. Jahre über Magenbeschwerden (Schmerzen in der Magengegend und Erbrechen) klagt. Im Magensaft nie freie Salzsäure, kein Pepsin, kein Labferment, kein Schleim. Der Magen schien verkleinert. Was das klinische Bild der Atrophie betrifft, so scheint den Verfassern charakteristisch und in allen Fällen wiederkehrend der kardialgische Schmerz, das Fehlen der Schleimabsonderung, das Fehlen oder vollständige Versiegen der Salzsäuresekretion, die Beeinträchtigung der Eiweissverdauung, das Fehlen des Labferments und die Inanition.

Rosenheim (29) teilt die Atrophie in 2 Gruppen ein:

1) Solche mit Cirrhose der ganzen Magenwand und Verkleinerung des Organs (bis Birngrösse), z. B. der von Nothnagel mitgeteilte Fall (deutsches Archiv für klinische Medizin Bd. 24).

2) Solche, in denen der Prozess sich ausschliesslich in der Mucosa abspielt. Hievon hat er selbst 2 Fälle klinisch

beobachtet und später mikroskopisch untersucht. Nach Rosenheim ist uns in dem Erhaltensein des Pepsins beim Magencarcinom ein differentialdiagnostisches Moment gegenüber der Atrophie der Magenschleimhaut gegeben, bei der wir eine enorme Verminderung des Pepsingehalts finden; ebenso in dem Nachweis von Schleim, da die Schleimabsonderung bei Atrophie erloschen ist.

Ewald (41) stellte Versuche darüber an, ob sich nicht aus dem Verhalten der locker gebundenen Salzsäure bestimmte diagnostische Fingerzeige bieten würden; er fand aber, dass sie sich nicht anders verhält als die freie Salzsäure, d. h. sie kann bei jeder der in Betracht kommenden Erkrankungen, Magenkrebs, chronischem Magenkatarrh mit seinem Folgezustand, der Anadenie und den schweren nervösen Depressionszuständen teils vorhanden sein, teils fehlen. Ewald teilt dann einen Fall mit, der einen 29jährigen Mann betraf, welcher an dyspeptischen Beschwerden litt. Erbrechen bestand nicht, dagegen starke Abmagerung. Fehlen von Salzsäure und Pepsin, das sich nicht ändert, trotzdem Patient um 42½ Pfd. zunimmt in einer Beobachtungszeit von 2½ Jahren.

Konstantes Fehlen der freien Salzsäure fanden wir bei unseren Untersuchungen nicht gerade selten, ohne dass ein Carcinoma ventriculi vorhanden gewesen wäre. Es waren hier, abgesehen von den später zu erwähnenden Fällen von chronischem Magenkatarrh (Atrophie der Magenschleimhaut), besonders ein Fall von Lebercirrhose und ein solcher von primärem Carcinom der Leber bemerkenswert. Nach der Angabe einiger Autoren soll man bei Lebercarcinom bei konstantem Fehlen freier Salzsäure im Magensaft berechtigt sein, primäres Magencarcinom zu diagnostizieren. In unserem Falle wurde trotz Fehlens der Salzsäure die Diagnose auf primäres Lebercarcinom ge-

stellt, weil der Magen nachgewiesenerweise immer gut gewesen war, und die Diagnose wurde durch die Sektion bestätigt. Für beweiskräftig halte ich die Umkehrung: beim Lebercarcinom (und Peritonealcarcinom) beweist das konstante Vorhandensein freier Salzsäure, dass der Magen frei ist.

In dem Falle von Lebercirrhose hatten wir uns durch das konstante Fehlen freier Salzsäure neben den andern Symptomen: Erbrechen, Vergrösserung der Leber, die sich höckerig anfühlte, Icterus, geringem Ascites, verleiten lassen zur Annahme eines vom Magen ausgehenden Carcinoms der Leber. Bei der Sektion fand sich Lebercirrhose, der Magen frei von einer Neubildung, die Schleimhaut mit zähem Schleim bedeckt, atrophisch.

Bei einer Frau mit Mammacarcinom, die wegen Pleuritis auf der Abteilung war, hatte ich einige Male Gelegenheit, den Magensaft nach Probefrühstück zu untersuchen: auch hier fehlte jedesmal die freie Salzsäure.

In einem Fall von Hyperemesis hysterica war einmal freie Salzsäure vorhanden, das andere Mal fehlte sie. In einem Falle von chronischem Magenkatarrh bei einem Polizeidiener, der seine Excesse in Baccho durch Magenspülungen gutzumachen suchte, war von Anfang an reichlich freie Salzsäure nachweisbar.

Fälle von Catarrhus mucosus resp. Atrophie der Magenschleimhaut waren im letzten Jahre vier auf der Abteilung: drei davon waren im Alter über 45 Jahre, einer im Alter von 37 Jahren. Bei zweien ergab sich als ätiologisches Moment das Potatorium; zwei waren seit 3 Jahren, zwei erst seit einem Jahre magenleidend, alle vier hatten über Erbrechen und Appetitlosigkeit zu klagen, drei über Druck auf dem Magen nach dem Essen, zwei über heftige, anfallsweise auftretende Schmerzen im Bauch, bei allen

war die Regio epigastrica auf Druck schmerzhaft. Das nach einer Stunde ausgeheberte Probefrühstück war gar nicht verändert und sah aus wie Brot, das in Wasser eingeweicht wurde; bei zweien enthielt der Magen bedeutende Mengen von Schleim. Die freie Salzsäure fehlte bei dreien konstant, bei einem trat allmählich eine schwache Reaktion mit Phloroglucin-Vanillin auf. Das Aussehen war bei dreien ein gutes. Einer bot anfangs alle Symptome des Carcinoms, Kachexie, Tumor, Salzsäuremangel, Erbrechen, weshalb die Diagnose Carcinoma ventriculi gestellt wurde. Da ich in Erfahrung brachte, dass Patient noch lebe und sich wohl befinde (ein Jahr später), wurde er einige Tage zur Untersuchung bestellt. Der Kranke hatte um 21 Pfd. an Körpergewicht zugenommen, sah gut aus, ein Tumor liess sich auch bei wiederholter Untersuchung nicht mehr finden. Patient gab an, dass er ganz gesund sei und nur saure Speisen nicht ertragen könne. Freie Salzsäure liess sich auch jetzt im Magensaft nach Probefrühstück bei wiederholter Untersuchung nicht auffinden, dagegen ziemlich viel Schleim. Ein Carcinom konnte in den vier erwähnten Fällen erst im Laufe der Zeit ausgeschlossen werden, weil sich trotz der langen Dauer keine Kachexie einstellte, sondern im Gegenteil das Körpergewicht stieg.

Die Frage, ob auch bei Oesophaguscarcinom ein konstantes Fehlen der freien Salzsäure im Magen zu beobachten sei, ist schon öfters erörtert worden.

Ewald konnte in seinen Fällen von Oesophaguscarcinom keine freie Salzsäure nachweisen und berichtet, dass Neschaieff bei 4 Patienten mit carcinomatöser Striktur des Oesophagus bei 105 Untersuchungen nie freie Salzsäure fand. Ebenso Riegel (16 und 20) mit Ausnahme von 2 Patienten, bei denen er normale Saftsekretion fand. Weiterhin berichtet Ewald (40) von einer 19jährigen Pa-

tientin mit einer narbigen Striktur an der Cardia auf Grund eines Ulcus pepticum, bei der eine Magenfistel angelegt wurde, und wo der Magensaft immer reichlich freie Salzsäure enthielt.

In der hiesigen Klinik hatten wir in den letzten 3 Jahren bei 13 Fällen von Oesophaguscarcinom Gelegenheit, Mageninhalt, resp. ein dargereichtes Probefrühstück auszuhebern. Bei 10 konnte im Mageninhalt nie freie Salzsäure aufgefunden werden. In 7 von diesen 10 Fällen fand sich die Verengerung in einer Tiefe von 40—44 cm hinter der Zahnreihe: es handelte sich demnach wohl um Carcinom der Cardia; bei 2 Fällen, welche zur Sektion kamen, war einmal ein Oesophaguscarcinom mit Metastasen im Magen und einmal ein Magencarcinom, das in den Oesophagus hineinreichte, vorhanden. Auch bei einem dritten Falle (Kurz) wurde ein Cardiacarcinom gefunden, welches sich auf den Magen erstreckte (s. u.). Drei Fälle, bei denen die Verengerung in einer Höhe von 23, 25 und 32 cm sass, hatten ebenfalls keine freie Salzsäure. In einem Falle, der wegen der Anamnese (starke Blutung, lange Dauer des Leidens) den Verdacht auf Ulcus simplex an der Cardia erweckte, erhielten wir aus der Untersuchung des Magensaftes (nie freie Salzsäure bei häufiger Untersuchung) einen Anhaltspunkt für die Diagnose Carcinom.

In 3 Fällen konnte öfters (in einem bei 5 Probefrühstücken) freie Salzsäure mit allen Reagentien nachgewiesen werden. Der eine davon kam zur Sektion, wobei es sich zeigte, dass das Carcinom von der Bifurcation der Bronchien bis 2 cm oberhalb der Cardia reichte; der untere Teil des Oesophagus war nur schiefrig verfärbt, sonst aber frei von Abnormitäten. Der Magen zeigte ausser einer geringen Schleimauflagerung auf die Schleimhaut nichts

besonderes. Die beiden andern, die nicht zur Autopsie kamen, sassen in einer Tiefe von 30 und 32 cm.

Auszug aus der Krankengeschichte des Kurz, Johann, 53 Jahre. Aufgenommen am 14. August 1892.

Anamnese. Sein jetziges Leiden begann an Weihnachten damit, dass er feste Speisen nicht mehr recht schlucken konnte; seit 8 Wochen kann Patient nur noch Milch geniessen.

Status praesens. Alt aussehender Mann, äusserst abgemagert, kachektisch. Flüssige Nahrung geht nur schluckweise in kleinen Mengen langsam durch. Mit der Sonde kommt man 42 cm von der Zahnreihe entfernt auf ein Hindernis, welches auch die dünnste Sonde nicht passieren lässt.

1. August. Seit 2 Tagen geht gar nichts mehr durch den Oesophagus; auch bei wiederholter Sondierung gelangt man nicht in den Magen.

4. August. Patient wird in die chirurgische Klinik gebracht zur Anlegung einer Magenfistel. Die Stenose ist wieder weniger vollständig.

26. August. Anlegung einer Magenfistel. Bei der Operation fand man einen grossen Tumor, der sich von der Cardia an auf die kleine Curvatur erstreckte.

27. August. Nachdem Patient vor 1 1/2 Stunden Milch getrunken, wird aus der Magenfistel Mageninhalt aspiriert: eine mit geronnener Milch vermischte Flüssigkeit, die stark sauer reagiert, aber keine Salzsäurereaktion giebt.

30. August. Nüchtern werden aus der Fistel 20 cbcm einer chokoladebraunen Masse aspiriert; keine Salzsäurereaktion; Biuretreaktion positiv.

Darauf nimmt Patient 1 Tasse Thee; nach einer Stunde wieder aus der Fistel aspiriert ohne freie Salzsäure.

3. September. Patient hat vor 4 Stunden ein Ei zu sich genommen (seitdem nichts mehr). Der aspirierte Mageninhalt giebt schwache Biuretreaktion, keine Salzsäurereaktion.

7. September. Der nüchterne Mageninhalt ohne freie Salzsäure; keine Biuretreaktion.

Herrn Professor Liebermeister, meinem hochgeehrten Lehrer, spreche ich für die Anregung zu obiger Arbeit, für die Überlassung des Materials und für die gütige Unterstützung während der Ausarbeitung meinen tiefgefühlten Dank aus.

Name.	Alter.	Beginn der Krankheit.	Erbrechen.	Tumor.	Kachexie.	Salzsäurereaktion.	Dauer des Leidens von den ersten deutlichen Symptomen bis zum Tode.
1890.							
1) Gl., Sophie	34 Jahr	Früher Dyspepsie; seit 1 1/2 Jahr heftiges Erbrechen	+	+	+	o	1 1/2 Jahre.
2) Bader, Jakob . . .	61 „	2 Monate	+	+	+	o	4 Monate.
3) Eichner, Barbara . .	48 „	Seit einigen Jahren Drücken in der Magengegend; seit drei Monaten Erbrechen und Steigerung der Magenbeschwerden	+	+	+	o	4 „
4) Weigele, Jakob . . .	44 „	11 Monate	+	+		o	
1892.							
5) Benz, Barbara . . .	57 „	1/2 Jahr	o	+	+	o	10 „
6) Metzger, Jonathan . .	47 „	1 1/2 „	o	+	+	o	Etwas über 1 1/2 J.
7) Roth, Georg	64 „	1/4 „	o	o	+	o	
8) Eberle, Barbara . . .	46 „	1/2 „	o	+	+	o	8 Monate.
9) Hama, Lambert . . .	53 „	3/4 „	+	+	+	o	
10) Renner, Vincenz . .	58 „	5 Wochen	+	+	o	o	3 „
11) Kesenheimer, Anton .	47 „	4 Monate	+	o	o	o	8 „
12) Ulmer, Richard . . .	30 „	3 „	+	o	o	o	4 „
13) Müller, Johannes . .	67 „	6 „	o	+	o	o	8 „
14) Müller, Michael . . .	60 „	6 „	o	+	+	o	9 „
15) Junger, Jakob . . .	56 „	9 „	+	+	+	o	10 „
16) Dobler, Anna . . .	25 „	6 „	+	o		anfangs + später o	9 „
17) Knoblauch, Joseph . .	59 „	3 Wochen	o	+	o	1mal +	2 „
1893.							
18) Bauer, Karl	56 „	6 „	+	o	+	o	6 „
19) Rehm, Richard . . .	29 „	1 Jahr	+	o	o	o	14 „
20) Straubinger, Kaspar .	72 „	1 „	o	+	+	o	
21) Funk, Marie	47 „	3/4 „	+	+	+	o	13 „
22) Eberhardt, Christian .	64 „	4 Monate	+	+	o	o	12 „
23) Marstaller, Georg . .	69 „	5 Wochen	+	o	o	o	5 „
24) Kehrer, Anna . . .	63 „	4 Monate	+	+	+	o	6 „
25) Gässler, Andreas . .	44 „	1 Jahr	+	+	+	o	
26) Mantel, Karoline . .	34 „	Vor 3 Jahren magenleidend, dann Besserung; seit 3 Monaten wieder Klagen über den Magen	+	+	o	2mal + dann immer o	8 „
1894.							
27) Leichtle, Barbara . .	39 „	10 Monate	o	+	+	o	
28) Maier, Kathrine . . .	36 „	Will vor 9 Jahren ein Magengeschwür gehabt haben; seitdem von Zeit zu Zeit Erbrechen. Seit 1/2 Jahr kann sie keine feste Nahrung mehr ertragen.	+	+	o	o	Bei der Sektion fand sich ein Carcinom, aber keine Ulcusnarbe.
29) Kessler, Joseph . . .	44 „	5 Wochen	o	+	+	1mal +	

Druck von W. Armbruster & O. Riecker in Tübingen.